1895
Lane Medical Library

Über eine Hernia duodeno-jejunalis.

Inaugural-Dissertation

verfasst und der

Hohen Medicinischen Fakultät

der

Kgl. Bayer. Friedrich-Alexander-Universität Erlangen

zur

Erlangung der Doctorwürde

in der

Medicin, Chirurgie und Geburtshilfe

vorgelegt von

Simon Scheja
aus Janow O/S.

Jena.
Verlag von Gustav Fischer.
1895.

Digitized by the Internet Archive
in 2026

https://archive.org/details/IA40153716_0238

Über eine

Hernia duodeno-jejunalis.

Inaugural-Dissertation

verfasst und der

Hohen Medicinischen Fakultät

der

Kgl. Bayer. Friedrich-Alexander-Universität Erlangen

zur

Erlangung der Doctorwürde

in der

Medicin, Chirurgie und Geburtshilfe

vorgelegt von

Simon Scheja
aus Janow O/S.

Jena.
Verlag von Gustav Fischer.
1895.

Gedruckt mit Genehmigung der medicinischen Fakultät.

Referent: Prof. Dr. L. Gerlach.

Im Wintersemester 1893/94 kam in dem Secirsaal der Erlanger Anatomie eine intra-abdominale Hernie, welche mit einer linksseitigen Verlagerung des Colon transversum komplicirt war, zur Beobachtung. Dieser Fall, welcher nicht nur wegen des aussergewöhnlichen Verhaltens des Gekröses, sondern auch nach der genetischen Seite hin Interesse darbieten dürfte, wurde mir von Herrn Professor Dr. L. Gerlach zur Beschreibung überlassen.

Die besagte Abnormität fand sich an der Leiche eines 58jährigen, an croupöser Pneumonie gestorbenen, kräftigen Mannes, eines Sträflings der Gefangenanstalt Lichtenau.

Ich lasse zunächst den Sektionsbefund folgen.

Brust. Die Brustorgane zeigten sämmtlich normale Lage und Beschaffenheit.

Abdomen. Bei Eröffnung der Leibeshöhle fand sich in der linken Hälfte der Bauchhöhle zwischen dem nicht unbeträchtlich ektatischen Magen und der nach abwärts gedrängten linken Hälfte des Colon transversum ein dünnwandiger Sack, der vom grossen Netz bedeckt war und seinen Inhalt in Gestalt von Darmschlingen durchschimmern liess. Dieser Sack, welcher sowohl in transversaler als sagittaler Richtung eine Ausdehnung von 16 cm besass, grenzte links an die Milz, nach unten reichte er in die linke Fossa iliaca bis etwa drei Finger breit unter den Darmbeinkamm herab. In den Sack führte von rechts her eine ovale, longitudinal 6 cm, sagittal 8 cm messende Oeffnung hinein, welche in der Höhe der Flexura duodeno-jejunalis, links vom obersten Theil des Mesenterium ihre Lage hatte. Die Umrandung dieser Oeffnung zeigte vorn, oben und unten einen scharfen, mondsichelförmigen Saum, während sie hinten direkt von dem Perito-

nealüberzug der hinteren Bauchwand gebildet wurde. Der erwähnte Saum ging mit seinem oberen Horne in die rechtsseitige Hälfte des Mesocolon transversum über, wobei er zu gleicher Zeit noch mit der rechten Seite des obersten Jejunumstückes verlöthet war, sein unteres Horn lief gegen den Anfang des Mesenterium hin aus. Die beiden Hörner umfassten demnach das Ende der Pars ascendens Duodeni, an deren Uebergange in das Jejunum sich ein wohlausgebildeter Recessus duodeno-jejunalis inf. befand. Man sah, wie durch die erwähnte Oeffnung die erste Jejunalschlinge in das Innere des Sackes eintrat, während neben derselben eine andere Dünndarmschlinge herauskam.

Am rechten und unteren Umfange des Sackes verläuft, wie Fig. 1 zeigt, das Colon transversum, welches in seiner rechten Hälfte bis ungefähr an die linke Parasternallinie eine reguläre Lage zeigt. Von da an biegt es nach unten zu um und steigt, um den Sack rechts und unten im Bogen herumlaufend, zuerst bis zur Ebene des Promontoriums herab, dann wieder nach links bis in die Höhe des Darmbeinkammes an, um endlich scharfwinklig umknickend sich nach unten und rechts zu wenden. In Folge der scharfwinkligen Umknickung kommt eine Schleife zu Stande, deren beide Schenkel sich berühren und innerhalb einer Strecke von 8 cm Länge fest mit einander verwachsen sind. Der linke untere Schenkel dieser Colonschleife entspricht in seiner Lage dem unteren Theil des Colon descendens, das auf der Fossa iliaca herabsteigt und in die normal sich verhaltende Flexura sigmoidea übergeht. Das Mesocolon sigmoideum zeigt einen gut entwickelten Recessus intersigmoideus.

Das grosse Netz zeichnete sich durch abnorme Kürze aus, indem es das Quer-Colon sowohl in seinem normal gelegenen als verlagerten Theil nur wenig nach unten überragte.

Ehe ich auf die Beschaffenheit des erwähnten Sackes und seinen Inhalt genauer eingehe, soll erst in Kürze das Verhalten der übrigen Organe des Abdomens geschildert werden.

Die Leber ist von normaler Grösse und ziemlich derber Konsistenz. Die Gallenblase kollabirt. Zwischen Gallenblase und dem oberen Querstück des Duodenum bestanden festere Verklebungen, welche mit dem Ligamentum hepato-colicum verbunden waren. Hinter denselben lag das Foramen Winslowii; der durch diese Pforte in die Bursa omentalis eingeführte Finger konnte jedoch in Folge zahlreicher Adhäsionsstränge und Verwachsungen nicht weit eindringen. Aus den gleichen Gründen gelang es auch nicht, nachdem die Bursa omentalis eröffnet, das grosse Netz eingerissen und der Netzbeutel eröffnet war, von diesem aus das Foramen Winslowii mit dem Finger zu passiren. Es beschränkten sich diese Verwachsungen jedoch nur auf den dem Foramen Winslowii benachbarten Theil der Bursa omentalis. Im Uebrigen fehlten Adhäsionen in derselben. Die Plica pancreatico-

gastrica war gut ausgebildet; weniger deutlich war dies der Fall bei der Plica arteriae hepaticae.

Die Milz war leicht vergrössert, das Ligamentum phrenico-lienale und gastro-lienale normal beschaffen.

Der Magen war, wie schon gesagt worden ist, ansehnlich dilatirt.

Die Nieren boten kein aussergewöhnliches Verhalten.

Die Harnblase war mässig gefüllt, kontrahirt, überragte nicht die Symphyse.

Ich lasse nun eine detaillirte Beschreibung des Sackes selbst folgen. Um über die Ausdehnung und Gestalt desselben ins Klare zu kommen, wurden die Darmschlingen aus ihm herausgezogen, nachdem zuvor das aus ihm austretende Darmstück durch Umschnürung mit einem Faden markirt worden war. Nach der Entfernung seines Inhaltes liess sich die Form der Höhlung des Sackes feststellen; es ergab sich, dass dieselbe annähernd die Gestalt eines Keiles besass; man konnte drei Wände unterscheiden: 1. eine obere vordere Wand, 2. eine schräg gestellte, die Zugangsöffnung enthaltende und nach unten rechts stehende Wand und schliesslich 3. eine hintere Wand.

Die obere vordere Wand des Sackes stellte sich als eine peritoneale Falte (Doppelfalte?) dar, welche nach rechts hin von dem in der Figur 2. markirten Striche an mit dem rechten, normal sich verhaltenden Theil des Mesocolon transversum verwachsen war, während nach links hin dieselbe sich mit ihrem vorderen Rande an den verlagerten Theil des Colon transversum und oberen Theil des Colon descendens ansetzte bis zur Knickungsstelle x in Fig. 1. Ihre hintere Randparthie dagegen schloss noch zwischen ihre beiden Blätter das Pankreas ein und heftete sich von der Medianebene an nach links entlang dem oberen Rande des Pankreas bis zum Hilus der Milz quer an die hintere Bauchwand an. Die obere Lamelle der genannten Duplikatur grenzte an die Bursa omentalis von unten her und überzog die eine in der Norm nach vorn gerichtete Fläche der linken Pankreas-Hälfte, während die untere Lamelle, die der Höhlung des Sackes zugekehrt ist, der anderen Fläche aufliegt. Da die erste nach oben, die zweite nach unten gekehrt ist, so folgt hieraus, dass das Pankreas nur mit seinem Kopftheil die gewöhnliche Lage einhält, im Bereich seiner linken Hälfte dagegen um seine Achse gedreht erscheint, und zwar in der Weise, dass die sonst vom Peritoneum nicht überzogene, hintere Fläche nach unten gerichtet ist, während die andere Fläche statt nach vorn nach oben zu sich wendet. Wir können deshalb auch im vorliegenden Falle nicht von einem unteren und oberen, sondern von einem vorderen und hinteren Rande des Pankreas sprechen. Entlang dem letzteren inserirt sich die in Rede stehende Peritoneal-Duplikatur, wie schon erwähnt, quer an der hinteren Wand der Leibeshöhle.

Die den Sack schräg nach unten und rechts abschliessende Wan-

dung, welche von der Zugangsöffnung durchbrochen erscheint, entspricht anscheinend der linken grösseren Hälfte des Mesocolon transversum; als solche ist sie mit ihrem vorderen Rande an das linke zuerst nach abwärts und dann nach links ziehende Colonstück angeheftet, ebenfalls bis zur Knickungsstelle x (Fig. 1). Der hintere Rand wurzelt an der hinteren Bauchwand; jedoch verläuft diese Wurzellinie auf der linken Seite nicht wie die des rechtsseitigen Mesocolon transversum, transversal, sondern senkt sich schräg nach links herab.

Die hintere Wand entspricht einem Theile des peritonealen Ueberzuges der hinteren Bauchwand. Sie reicht nach oben bis zum hinteren Rand des Pankreas. Ihre obere Grenze fällt daher mit der hinteren Anheftungslinie der die obere vordere Wand bildenden Duplikatur zusammen, ihre untere Grenze entspricht der oben beschriebenen Wurzellinie der linken Hälfte des Mesocolon transversum; nach links zu reicht sie bis nahe an den Darmbeinkamm hinter der Colonschlinge, nach rechts zu überschreitet sie ein wenig die Medianlinie. Hinter dem die dorsale Wand des Sackes bildenden Bauchfelltheile liegt die untere Hälfte der linken Niere. Ebenso verlaufen der linke Ureter und die linken Vasa spermatica hinter ihm.

Vor der Entfernung des Darmes aus der Leibeshöhle wurden die im Mesocolon und Mesenterium verlaufenden Gefässe präparirt.

Bezüglich der Arterienversorgung liess sich konstatiren, dass entlang des vorderen Randes der Zugangsöffnung zum Sack zwischen den beiden Blättern des Mesocolon eine stärkere Arterie in Begleitung einer Vene verlief. Die Arterie ist ein Ast der Art. mesenterica inferior und als Art. colica sinistra anzusprechen. Sie hängt mit einem anderen Aste der Art. mesenterica inferior, welcher ebenfalls im Mesocolon transversum dicht neben dessen Insertion am Colon heraufsteigt, durch mehrere feine Arterien zusammen; diese zweite Arterie stellt eine sekundäre Arteria colica sinistra dar. Unsere beiden Arteriae colicae sinistrae vereinigen sich schliesslich zu einer am Rande des normal gelegenen Abschnittes des Colon transversum befindlichen Arterie und bilden mittelst dieser die Anastomose mit der Art. colica media (Fig. 2).

Das aus der Flexura sigmoidea und der linken Colonhälfte stammende Blut gelangt zu einer Vene, welche zwischen den beiden Blättern des Mesocolon längs des oberen Randes der in den Sack führenden Oeffnung verläuft; dieselbe stellt die Vena mesenterica inferior dar, welche im oberen Horne des Sichelrandes weiter verlaufend nach rückwärts zur Vena mesenterica superior tritt und zwar an der Stelle ihrer Vereinigung mit der Vena lienalis zur Vena portarum. Das aus der rechten Hälfte des Colon transversum kommende Blut fliesst durch eine Vena colica media der Vena mesenterica superior zu. Die Vena lienalis verläuft an der unteren Fläche des in seiner linken Hälfte um die Längsachse gedrehten Pankreas. Hinter der Vena lienalis läuft

die Art. lienalis. [1]) Die eine sekundäre Art. hepatica fand sich, von der Art. mesenterica superior kommend, hinter dem Ductus choledochus vor.

Bevor die in dem Sacke gelegenen, offenbar dem Jejunum angehörenden Darmschlingen herausgezogen worden waren, hatte ich mir, wie schon bemerkt, den Dünndarm an der Stelle unterbunden, an welcher er den Sack verliess. Mit Hülfe dieser Marke konnte nach Ablösung des gesammten Dünndarmes vom Mesenterium die Länge des im Sacke gelegenen Stückes bestimmt werden. Der ganze Dünndarm Duodeno excepto zeigte eine Länge von 8,50 m, das im Sacke liegende Stück war 3,50 m lang. In Bezug auf das Kaliber der einzelnen Theile des Dünndarmes ergab sich eine ausgesprochene, wenn auch nicht eine sehr hochgradige Ektasie des Duodenum und der in dem Sacke gelegenen Jejunalschlingen, während die nicht eingeschlossenen Bezirke des Darmes eine normale Weite erkennen liessen.

In Bezug auf das Coecum und Colon ascendens hätte ich noch nachzutragen, dass sie eine gesetzmässige Lagerung und Beschaffenheit darboten; der Processus vermiformis hatte eine mittlere Länge, der Recessus subcoecalis war gut ausgebildet.

Der erste Eindruck, den der vorstehend beschriebene Fall bei dem Beschauer erwecken musste, war der einer Hernie; denn die bruchsackartige Höhle, welche einen grossen Theil des Dünndarmes enthielt, die zu ihr führende, relativ enge Pforte, die Erweiterung des Magens, sowie des Duodenum und der eingeschlossenen Dünndarmschlingen, musste das Vorhandensein eines Bruches sicher stellen.

Unter den inneren Hernien konnten nur diejenigen Bruchformen in Frage kommen, welche Treitz retroperitoneale, Broesike neuerdings „Herniae duodeno-jejunales“ genannt hat. Die Treitz'sche Bezeichnung wurde bekanntlich späterhin für alle inneren Unterleibshernien angewandt, welche normale Peritonealgrübchen zu ihrem Ausgangspunkte haben. Als solche kommen die normalen neben der Flexura duodeno-jejunalis, am Coecum und im Mesocolon sigmoideum gelegenen Peritoneal-Ausstülpungen in Betracht. Es hat Broesike mit Recht darauf hingewiesen, dass viele von diesen Brüchen keineswegs in das retroperitoneale Bindegewebe hinein vordringen, und hat daher die inneren Unterleibsbrüche insgesammt Herniae intraabdominales genannt. Der verdienstvollen Arbeit des genannten Autors verdanken wir eine äusserst zweckmässige Klassifizirung der intraabdominalen Hernien, die er in vier Kategorien scheidet: 1. in Herniae inter-

[1]) Fasst man den Peritoneal-Ueberzug, worauf noch später eingegangen werden soll, des Pankreaskörpers als den hintersten Theil des Mesogastrium auf, so liegt die Vena lienalis ebenfalls innerhalb desselben, während die Art. lienalis etwas oberhalb der Wurzellinie des Mesogastrium ihre Lage hat.

sigmoideae, 2. pericoecales, 3. duodeno-jejunales und 4. in Herniae parajejunales.

Zur Beurtheilung unseres Falles haben natürlich nur solche Fälle Interesse, welche Duodeno-jejunal-Hernien betreffen. Die Casuistik dieser Hernienform ist eine ziemlich reiche, indem nicht nur Brüche von sehr verschiedener Ausdehnung beobachtet wurden, sondern auch die Lagerungsstätte des Bruchsackes in der Leibeshöhle in den einzelnen Fällen sehr variirte. Eine sehr sorgfältige Zusammenstellung der gesammten intraabdominalen Hernien liegt von Krauss vor, auf die ich hier verweisen möchte, da es mich zu weit führen würde, die veröffentlichten Fälle von Duodeno-jejunal-Hernien auch nur mit einiger Vollständigkeit hier wiederzugeben.

Ich beschränke mich daher nur auf diejenigen Fälle, welche ein dem von mir beobachteten ähnliches Verhalten dadurch darbieten, dass bei ihnen ebenfalls eine Verlagerung des Colon in mehr oder minder hohem Grade und Ausdehnung bestand.

Soweit mir die bezügliche Literatur zu Gebote stand, vermochte ich acht dieser Fälle ausfindig zu machen, welche von Soverini (1841), Treitz (1847—1854), Eppinger (1868 und 1869), Landzert (1871) und Krauss (1883) beschrieben wurden.

Es sei mir gestattet, eine kurze Schilderung derselben hier einzufügen.

1. Fall von Soverini beobachtet an einem erwachsenen, robusten Manne.

Sektionsbefund:

„Nachdem man das Omentum majus nach aufwärts zurückgeschlagen hatte, fand man vom Darme nur das Coecum und das Colon, keinen Dünndarm, aber an der Stelle des letzteren einen weiten und kugelrunden Sack, welcher irgend ein sehr grosser Tumor oder ein Hernialsack zu sein schien. Der Tumor nahm die ganze Umbilikalregion ein, erstreckte sich nach rechts, aber noch mehr nach links, wo er unter dem Magen und der Milz vorbei ging und die sämmtliche Colonregion so ausfüllte, dass er die Abdominalwand erreichte.

Der obere Umfang des Sackes hing nach rechts der unteren Fläche der nach rechts gezerrten Flexura coli sinistra und der oberen Lamelle des dieser Flexura angehörigen Mesocolon an, nach links aber der tiefen Lamelle des hinteren Theiles des Mesocolon, welche, nachdem sie an die hintere Bauchwand gelangt war, die oberflächliche Lamelle verliess, über den Sack sich krümmte und herabstieg, um an jene Portion desselben zu stossen, die zwischen dem äusseren Rande des Colon descendens und der Bauchwand gelagert ist. Der linke Rand des Sackes nahm die linke Bauchregion unter dem Magen und der Milz ein. Der Sack stieg bis über das Promontorium und die Mm. iliaci interni, namentlich rechts, herab, und lag somit auch in der Beckenhöhle. Rechts grenzte der Sack an das Coecum und Colon ascendens. In der Mitte des

rechten Theils des Sackes befand sich ein Loch, durch welches das unterste Stück des Ileum austrat. Mit seinem Grunde lehnte sich der Sack an das hinter ihm nach rechts gezogene Colon transversum.

Der Eingang in den Sack war 14—15 Linien lang, in der Mitte 7 Linien breit bei gewöhnlicher Lage des Sackes. Der hintere Rand war konvex und verlief über den rechten Theil der Lendenwirbel, der vordere Rand war konkav und gewulstet, enthielt Fett und Gefässe.

Das ausserhalb des Sackes gelagerte Ende des Ileum war $1\,^1/_2$ Zoll lang. Der Sack bestand an seiner vorderen und rechten Seite aus zwei Blättern, an seiner hinteren und linken nur aus einem. Dort, wo er aus zweien bestand, hingen diese nur locker zusammen und liessen sich von einander trennen; die Umhüllung wurde gebildet vom linksseitigen Bauchfell, namentlich vom linken Theil des Mesocolon transversum und allen Theilen des Mesocolon descendens. Der Sack war gross genug, um den Dünndarm von 23 Fuss 8 Zoll 4 Linien Länge bequem aufnehmen zu können."

2. Fall von Treitz (einen 34jährigen Tagelöhner betreffend).

Sektionsbefund:

„Nimmt man das grosse Netz vom Dünndarmkonvolut hinweg, so gewahrt man nichts vom Dünndarm, denn dieser befindet sich hinter dem Peritoneum der hinteren Bauchwand, welches durch ihn bis an die vordere Bauchwand gedrängt erscheint. Doch liegt da der Dünndarm nicht frei im retroperitonealen Bindegewebe, sondern ist von einem eigenen Bauchfellblatte umgeben, das ihn in Form eines grossen Sackes ganz einschliesst und ihm die glatte Fläche zuwendet. Dieser Sack hängt mit dem übrigen Cavum peritonei durch eine Oeffnung zusammen, die dem Darm zugleich zum Austritte dient. Diese Oeffnung liegt auf der rechten Seite der Wirbelsäule in der Höhe des Blindsackes und ist nach rechts und hinten gekehrt, sodass sie im ausgedehnten Zustande des Sackes nicht gesehen werden kann.

Der Sack hat eine sehr bedeutende Ausdehnung, reicht hoch hinauf hinter den Schwanztheil des Pankreas und sogar bis hinter die Milz. Nach links erstreckt er sich hinter das Colon descendens, welches er, da es bis zum Nabel herabgerückt ist, mit der Hälfte seines Volumens überragt. Nach unten geht der Sack bis zum Promontorium, während er sich rechterseits am Colon asc. begrenzt. Der Sack enthält den ganzen Dünndarm, von der Flexura duod. jej. an bis zur Coecal-Klappe. Doch ist der Darm und sein Gekröse nicht durch die Oeffnung hineingeschoben, wie es bei anderen Hernien der Fall ist, sondern das Gekröse entspringt von der hinteren Wand des Sackes, erleidet nirgends eine Einschnürung oder Dislokation und hat daher seine normale Lage, Konformation und Gefässvertheilung; seine Lage ist nur relativ eine abnorme. Die ovale Oeffnung des Sackes ist für eine kleine Faust durchgängig. Ihr Rand bildet nach vorn und oben einen fingerdicken

Wulst, der aus zwischen dem Peritoneum eingelegtem Fett besteht, in welchem die sehr weite Vena mesenterica inf. eingebettet liegt. Diese Vene begrenzt zwei Viertheile der Oeffnung. Im unteren Viertheil ist der Rand äusserst dünn und zart, indem er bloss aus den zwei Blättern des Peritoneum besteht; 4 cm von der freien Kante dieses Randes entfernt, verläuft die Art. colica sinistra. Vom hinteren Viertheil der Oeffnung entspringt das Mesenterium der durchtretenden Ileumschlinge.

Was den Dickdarm betrifft, so zeigt er folgendes Verhalten. Der Blindsack hat seine normale Stellung, liegt knapp an der Sackmündung und verlegt sie. Auch das Colon asc. und die rechte Colonflexur ist normal gelagert. Dagegen geht das Quercolon nicht zur Milz hinüber, sondern von der Gallenblase schräg über den Sack in die linke Fossa iliaca, um da in den Mastdarm überzugehen. In dieser Strecke besitzt der Dickdarm bis in die Mitte des Sackes ein Mesenterium, das etwa 15 cm hoch ist. Von dieser Stelle an, welche der linken Colonflexur entsprechen würde, ist er sowie die ganze S-Schlinge ohne Gekröse und sitzt an dem Sack unbeweglich fest, da die beiden Blätter des Mesocolon desc. und das Sigma rom. durch den zwischen sie gelagerten Sack von einander getrennt sind und diesen von vorn überziehen.

Im Allgemeinen ist das Peritoneum sowohl innerhalb als ausserhalb des Sackes dünn und zart; bloss das unterste Ileum ist in einer Strecke von 5 cm dort, wo es die Sackmündung passirt, verdickt und mit zarten Bindegewebsflocken und Häutchen besetzt. Ausserdem ist das Colon asc. und besonders die Flexura coli dextra durch zahlreiche Pseudomembranen an die Leber und vordere Bauchwand angeheftet. Auch die beiden Schenkel der S-Schlinge sind unter sich durch eine straff gespannte Membran verbunden und ihre Fixation dadurch noch erhöht. Der Dünndarm ist von Gas und einer dünnen gelben Flüssigkeit, der Dickdarm von gelben flüssigen Feces bedeutend ausgedehnt."

3. Fall von Treitz: (49 Jahre alter Geisteskranker).

Sektionsbefund:

„Nach Eröffnung der Bauchhöhle zeigt sich der Magen von Gas und Flüssigkeit ausgedehnt und bis zum Nabel herabgesenkt. Das fettreiche grosse Netz ist über die übrigen ebenfalls stark von Gas ausgedehnten Gedärme ausgespannt und in dieser Lage durch Anwachsung an die vordere Bauchwand des Hypogastrium festgehalten. Nach Entfernung des Netzes zeigt sich das Quercolon so tief ins Hypogastrium herabgetreten, dass seine Flexura lienalis an der linksseitigen Linea innominata des Beckens liegt. Von da biegt das Colon in die sehr grosse S-Schlinge um, welche zum grossen Theil im kleinen Becken liegt und mit ihrer Spitze in die Konkavität der ebenfalls viel tieferen Flexura coli hepatica reicht. Demnach ist das quere Colon zu einem schief absteigenden geworden und das Colon descendens fehlt voll-

ständig, indem es in der S-Schlinge aufgegangen ist. Sämmtliche Dickdarmschlingen sind durch ein reichliches, festes, kurzes, strang- und plattenförmiges Bindegewebe unter sich verwachsen. Aber mitten in diesen Verwachsungen findet sich der ganze Dünndarmtractus in einem eigenen Bauchfellsack eingeschlossen. Dieser Sack reicht nach unten bis zum Promontorium, nach oben schiebt er sich zwischen Magen und Pankreas bis zur kleinen Magenkurvatur hinauf, indem er im linken Hypochondrium bis hinter die Milz geht. Er füllt also bei einer bedeutenden Ausdehnung der beweglichen Bauchwandungen grösstentheils das linke Hypochondrium und die linke Lumbal-Gegend aus. In seiner vorderen Hälfte besteht er aus zwei Blättern, wovon das äussere mit allen benachbarten Organen durch die bereits erwähnten Adhäsionen verwachsen ist. Das innere Blatt zeichnet sich dagegen durch Glätte und Zartheit aus und zeigt ebenso wenig wie der eingeschlossene Dünndarm irgend eine Spur von Verdickung oder Adhäsion. Das Duodenum und das Dünndarmgekröse haben ihre gewöhnliche Form und Lage. Aus dem Sacke gelangt das äusserste Ende des Ileum durch eine enge rundliche Oeffnung zu dem ausserhalb des Sackes und an seiner normalen Stelle gelagerten Coecum. Beim Durchtritte durch diese Oeffnung zeigt das Ileum eine leichte Zusammenschnürung, ohne dass aber das höher gelegene Darmrohr ungewöhnlich erweitert wäre. Der wulstige Rand der Sacköffnung ist sowohl mit dem durchtretenden Ileum als dem Coecum und Colon asc. so innig verwachsen, dass zwischen dem für den Dünndarm bestimmten Bauchfellsacke und dem übrigen Peritonealcavum gar keine Kommunikation stattfindet. Dass aber eine solche einmal bestanden hat und jetzt nur durch den angewachsenen Blinddarm verlegt ist, davon kann man sich nach der freilich mühsamen Lösung der Adhäsionen überzeugen. Es lassen sich dann alle Dünndarmschlingen durch die Oeffnung herausziehen und der Sack bleibt leer zurück. In dem wulstigen Rande der Sackmündung lässt sich eine Vene von der Dicke einer Gänsefederspule nachweisen, durch welche man mit der Sonde nach oben in den Pfortaderstamm, nach unten in die kleinen Gekrösvenen der Flexura sigmoidea gelangt.

Der Dünn- und Dickdarm enthält eine dünne, gelbe, fekulente Flüssigkeit in grosser Menge.“

4. Fall von Treitz: (58jähriger Mann).

Sektionsbefund:

„Der ganze Dünndarm ist in einem vom Bauchfell gebildeten Beutel eingeschlossen, der gleich unter dem Pankreas beginnt, die ganze mittlere und linke Bauchregion ausfüllt und im linken Hypochondrium hinter das Pankreas und hinter die Milz hinaufreicht, während er sich nach abwärts bis zum kleinen Becken erstreckt. Da dieser Sack vor dem Duodenum gelagert ist, verdeckt er dieses Darmstück

grösstentheils und der Eintritt des Dünndarms in den Sack kann deshalb nicht gesehen werden. Rechts neben dem Sacke liegt der ganze Dickdarm und bietet folgenden Verlauf dar: Das Coecum und das Colon asc. haben ihre normale Stellung. Nachdem jedoch das Colon die Flexura hep. gebildet hat, steigt es also gleich in mehreren, von vorn nach hinten gehenden Windungen in das kleine Becken herab. Hier bildet es, von dem Bauchfellbeutel bedeckt, die S-förmige Schlinge, welche aus dem Becken wieder emporsteigt und sich über und vor dem Coecum lagert. Aus dem abnormen Bauchfellsacke tritt die unterste Ileum-Schlinge durch eine runde, von dicken, callösen Rändern begrenzte Oeffnung heraus, die den Darm genau umgiebt, ohne ihn aber sichtlich einzuschnüren. Mit den Rändern dieser Oeffnung ist der durchtretende Darm durch kurzes Bindegewebe im ganzen Umfange verwachsen und da auch der angrenzende Blindsack und das Colon asc. mit dem Sacke in der Umgebung der Oeffnung, wenn auch etwas loser, verwachsen ist, so ist die Mündung des Sackes vollständig verlegt und die Kommunikation zwischen ihm und der übrigen Bauchhöhle aufgehoben. Doch lassen sich alle diese Adhäsionen leicht trennen und der freie Rand der Sacköffnung wieder herstellen. Der Dünndarm lässt sich dann aus dem Sacke soweit herausziehen, als es die Länge seines Gekröses erlaubt, wobei man sich von dem in jeder Beziehung unversehrten Zustande und der glatten Oberfläche sowohl des Dünndarms als der Innenwand des Sackes überzeugen kann. Ausserdem ist das Coecum und Colon asc. durch Bindegewebsmembranen mit der vorderen Bauchwand ziemlich lose, das Colon asc. mit dem desc. sehr innig verwachsen.

Was den Sack selbst betrifft, so besteht er in seiner ganzen vorderen Hemisphäre aus zwei Peritoneal-Blättern. Das äussere, welches den Sack überzieht, soweit er sichtbar ist oder soweit er frei in die Bauchhöhle ragt, wird ganz allein vom oberen Blatte des Mesocolon transv. und vom äusseren des descendens gebildet, weshalb diese Blätter ungemein vergrössert sind. Nur an einer kleinen Stelle und zwar zwischen der Sacköffnung und dem Colon descendens, welche, wie bemerkt worden ist, mit dem Coecum und dem Colon asc. verwachsen war, wird der Sack vom innern Blatte des Mesocolon desc. überkleidet. Dieses Blatt ist jedoch höchstens 6 cm breit und hängt durch die Sacköffnung mit dem inneren Blatte des Sackes unmittelbar zusammen. Dadurch, dass das Mesocolon transv. und desc. die äussere Bekleidung des Sackes bilden, ist das Colon in dieser Strecke ohne Mesenterium und sitzt an der rechten Seite des Sackes fest, indem seine hintere Fläche, der sog. Mesenterialrand, mit dem inneren Sacke in Kontakt ist. Alle Mesenterialgefässe und Nerven verlaufen daher in der Wand des Sackes und zwar unter dem inneren Blatte des Mesocolon descendens. Durch diesen Umstand und dadurch, dass das Coecum und

Colon asc. durch Adhäsionen fixirt sind, ist die Flexura sigm. das einzige bewegliche und mit einem Mesenterium versehene Stück des Dickdarms. Diese Flexur ist bedeutend grösser als gewöhnlich, ohne dass aber der ganze Dickdarm eine übermässige Länge zeigte. Ueber den abnormen Sack war das grosse, sehr zarte Netz straff gespannt und da es sich grösstentheils am Colon desc. inserirte, so musste es von diesem abgeschnitten werden, um entfernt werden zu können. Nur der linke Rand des Netzes war frei und der Sack hier an einer kleinen Stelle unbedeckt."

5. Fall von Eppinger: (28jähriges Mädchen).

Sektionsbefund:

„Schlägt man das sehr fettreiche bis zum kleinen Becken reichende grosse Netz zurück, so wird die ganze rechte Bauchhälfte von einigen etwas ausgedehnten Dünndarmschlingen, die linke Bauchhälfte von einem serösen wie aufgeblasenen Sack eingenommen. Letzterer wird in seiner Mitte und etwas schräg von oben rechts nach unten links von dem gespannten und etwas abgeplatteten Colon descendens überschritten, welches mit seinem Mesocolon die vordere Wand des Sackes bildet. Die beiden Bauchfellblätter desselben (das rechte und linke) sind äusserst fettreich, und namentlich das rechte enthält in der unteren Hälfte bis knapp über der Flexura sigmoides und rechts vom Colon desc. einen bedeutend ausgebildeten 8 cm langen, ebenso breiten und 13 mm dicken Fettlappen. Das Coecum in seiner Befestigung in der Fossa iliaca dextra gelockert und freier beweglich; das Colon asc. von dem sehr fettreichen grossen Netze bedeckt, steigt etwas geschlängelt bis zur deutlich und stark ausgebildeten Flexura hepatica coli hinauf. Das Colon transversum ist gespannt, im Ganzen etwas nach rechts verschoben und geht mit einer flachen nach links oben konvexen etwa in die Mitte der linken Bauchhälfte fallenden Biegung in das Colon desc., das den bis zum Beckeneingang reichenden Sack überzieht, und an dessen unteren Pole mit einer 5 cm hohen, nach links oben konvexen Schlinge in das hin- und hergebogene, mit einem sehr losen Mesenterium versehene S-romanum und dann in das ganz normale Rectum über.

Zieht man die freien Dünndarmschlingen nach rechts und abwärts (es ist von der Valvula ileocoecalis an ein Stück von 158 cm), so bemerkt man, dass dieselben sich durch eine an der rechten Seite des Sackes vor dem 2. bis 3. Lendenwirbelkörper befindliche runde Oeffnung in die im Sacke versteckten andern Dünndarmschlingen fortsetzen, welche deshalb noch vollkommen unsichtbar sind.

Der Sack reicht nach aufwärts bis zur linken Hälfte des Pankreas und 28 mm hinter und über das untere Ende der ohnehin etwas vergrösserten Milz; nach abwärts vor der linken Niere und dem linken Psoas bis zur Höhe des Promontorium; nach links bis zur linken seit-

lichen Bauchwand; nach rechts bis zum rechten Rand der Lendenwirbelsäule. Seine vordere Wand ist zweiblättrig; das äussere Blatt wird vom Mesocolon descendens gebildet und zwar wird von dessen rechtem Blatte die rechte, von dem linken Blatte die linke Hälfte des Sackes gedeckt, wodurch das Colon desc. jene oben erwähnte Verlagerung erlitten hat. Das innere Blatt der vorderen Wand ist dagegen das hintere Blatt der eingestülpten und dem äusseren Blatte der vorderen Wand des Sackes entsprechend ausgedehnten Plica duodenojejunalis.

Die hintere Wand des Sackes zeigt sich (nach Herausziehen der Darmschlingen durch die Oeffnung) einblättrig, von dem hinteren parietalen Bauchfell gebildet, somit der ganze Sack in's retroperitoneale Bindegewebe eingebettet und eingestülpt.

Die Innenfläche des Sackes ist ganz glatt, die äussere Oberfläche in den oberen Theilen nur von sparsamen Fettklümpchen durchsetzt, auf der grössten Wölbung des Sackes und an den unteren Theilen bedeutend fettreicher, namentlich in dem untersten Abschnitt, der von jenem dem rechten Rand des Colon desc. anhaftenden Fettlappen durchsetzt ist.

Die schon erwähnte Oeffnung ist nahezu regelmässig rund, 6 cm lang, nach rechts und nur ganz wenig nach hinten gerichtet. Der vordere Rand und besonders das obere Ende derselben, welches sich in die Wurzel des Mesocolon transv. verliert, gewulstet, das untere Ende und der ganze untere Rand mässig scharf.

Die aus dem Sacke durch die Oeffnung nicht ganz leicht zu entwickelnden Dünndarmschlingen reichen bis zu der in der hinteren Wand des Sackes zur linken Seite des zweiten Lendenwirbels eintretenden Flexura duodeno-jejunalis, sind 3,68 m lang und im Gegensatz zu den übrigen frei ausserhalb des Sackes liegenden Ileumschlingen durch einen etwas aufgeblähten Zustand und eine oberflächliche venöse Injektion ausgezeichnet. Das aus der Sacköffnung austretende Darmrohr ist nicht bedeutend eingeschnürt, man kann über ihm noch die Spitze des Zeigefingers einführen.

In den oberen $^4/_5$ des oberen vorderen wulstigen Randes verläuft die federkieldicke Vena mesenterica inferior, welche in ziemlich gerader Richtung zur Oeffnung aufsteigt, vom unteren Pol derselben 8,5 mm nach links entfernt ist, die obere Biegung aber mitmacht, um sich in die rechte Pfortaderwurzel einzusenken. Links von ihr verläuft dicht im vorderen unteren Rande hin die Art. colica sin., welche die Vena unterhalb der Mitte des vorderen Randes kreuzt, dieselbe erst in der Höhe des oberen Pols der Oeffnung verlässt und sich dann in das Mesocolon flexurae lienalis coli und das Mesocolon desc. verzweigt. Sowohl in und um den Sack als auch am ganzen übrigen Bauchfell waren nicht die geringsten Entzündungsspuren zu finden."

6. Fall von Eppinger: (60 Jahre alter Mann).

Sektionsbefund:

„Das grosse Netz erscheint über die sämmtlichen Gedärme schlaff ausgespannt und von spärlichen Fettklümpchen durchsetzt, zart und lässt sich nicht ohne weiteres hinaufschlagen, da es im kleinen Becken nach aufwärts und hinten gefaltet an die linke Hälfte des Colon transversum geheftet ist, dessen rechte Hälfte sammt Flexura coli dextra von rechts oben nach links unten gerichtet ist. Beim Versuch, das hier unten gelagerte Colon hinaufzuschlagen, bemerkt man mit demselben verbunden einen die ganze Bauchhöhle ausfüllenden schlaffen serösen Sack, der scharf umgrenzt, an dessen vordere Wand das Colon transversum vollkommen fixirt ist und durch den die Dünndarmschlingen durchscheinen. Dieser Sack reicht nach aufwärts bis hinter das Pankreas, welches er in die Höhe hebt, so dass dessen unterer Rand zum vorderen, seine obere Fläche die vordere ist.

Nach links grenzt er scheinbar an die linke seitliche Bauchwand, und erst wenn man seinen linken Rand in die Höhe hebt, erblickt man hinter demselben eine Schlinge des Dickdarms, deren zwei Schenkel hinter einander gelegen ihre Konvexität nach oben kehren. Nach unten reicht er bis zum Promontorium, während er nach rechts durch das Coecum und Colon asc. begrenzt wird. Die Lagerung des Dickdarms ist also folgende: Das Coecum in der Fossa iliaca dextra nur ein wenig nach links vorne und aufwärts gezogen; das Colon asc. mit der etwas nach abwärts verflachten Leberkrümmung in der gewöhnlichen Weise gelagert; Colon transversum schief von oben rechts nach unten links verkehrt S-förmig mit flacher, aufwärts sehender unterer Konkavität, in welcher nahezu $^3/_4$ des Sackes ruhen, während der oberen nach abwärts sehenden Konkavität das rechte Viertel mit der Sackmündung entsprechen. Der Dickdarm geht sodann in einer nach aufwärts gekrümmten aus einem vorderen und hinteren Schenkel bestehenden Schlinge an der linken Seite des Sackes durch das nach rechts gebogene S-Romanum in den sonst normalen Mastdarm über. Jener Sack enthält nun das ganze Jejuno-ileum an einem von der hinteren Wand des Sackes entspringenden Gekröse aufgehängt. Die Flexura duodeno-jejunalis tritt von hinten im obersten Abschnitt des Sackes auf der linken Seite der Wirbelsäule in den Sack ein, das letzte Stück des Ileum 5,5 cm lang, tritt zu einer Oeffnung heraus, deren man ansichtig wird, wenn man die rechte Hälfte des Sackes etwas aufhebt und nach links hinüberzieht. Sie ist dem Coecum gegenüber im rechten unteren hinteren Abschnitt der Sackwand gelegen; ihr Längendurchmesser (von oben nach unten) 7 cm, ihr breiter 6 cm; ihr Rand ist namentlich vorn und oben bedeutend wulstig. Knapp vorn in demselben verläuft die 9 mm dicke Vena mesenterica inferior und links neben ihr die Arteria colica sinistra, welche am untern Pol 6,5 mm

von der Vena entfernt ist, am unteren Ende des vorderen Randes sie kreuzt, am oberen Pole sie wieder verlässt, um sich von da an im Mesocolon descendens zu verzweigen.

Vom hinteren unteren Abschnitt des Randes entspringt das Mesenterium des zuletzt durchtretenden 5,5 cm langen Dünndarmrohres.

Die vordere Wand des Sackes ist zweiblättrig, das äussere Blatt besteht rechts und über der Oeffnung aus dem Mesocolon ascendens, links aus dem oberen Blatte des Mesocolon transversum und dem oberen Theil des äusseren Blattes des Mesocolon descendens, unter dieser Oeffnung aus dem unteren Blatt des Mesocolon descendens. Das innere Blatt der vorderen Wand wie auch die ganz hintere ein blättrige Wand zeigt dasselbe Verhalten wie im ersten Falle. Die Sackwände wie das ganze Bauchfell sind durchaus zart ohne jegliche Verwachsung."

7. Fall Landzert (an einem etwa 25jährigen Manne beobachtet).

Sektionsbefund:

„Nach Eröffnung der Bauchhöhle zeigte sich folgendes Bild: Der grössten Theil der Bauchhöhle nimmt ein Sack oder eine Geschwulst ein, welche zwischen Magen und dem nach abwärts gerückten Colon transversum gelagert ist.

Die ganze vordere Seite der Geschwulst ist von dem vollständig entfalteten Netze bedeckt. Sie hat eine halbkugelige Form und misst in die Länge von der Curvatura major ventriculi bis zum Colon transversum 25 cm, in die Quere 23—25 cm.

Der untere Rand des Sackes liegt etwas über dem Promontorium oder in einer Ebene mit ihm. Blinddarm und Flexura hepatica coli normal gelagert, Flexura lienalis an die Bauchwand durch das straffe verdickte Ligamentum costo-colicum geheftet geht in das von der Geschwulst bedeckte und zusammengedrückte Colon descendens über. Da wo das letztere unter der Geschwulst hervortritt, wendet es sich bogenförmig nach rechts, erreicht das Coecum, nachdem es die Flexura sigmoides gebildet hat und biegt nun in den Mastdarm übergehend steil in die Höhe des kleinen Beckens ab; diese Biegung ist hier durch ein kurzes Gekröse befestigt und kann nicht nach links hinübergezogen werden, so dass die Amussat'sche Verengerung des Mastdarms (die von einigen Anatomen angenommene Grenze zwischen Flexura sigmoides coli und rectum, von Luschka und anderen jedoch bestritten) hier vor der rechten Articulatio sacro-iliaca liegt. Der Dünndarm ist gar nicht sichtbar; das grosse Netz ist mit der Milz und Flexura coli hepatica verwachsen, die Milz bedeutend vergrössert.

An jeder Stelle der vorderen Wand der Geschwulst kann man eine gefässreiche dünne Haut abheben, welche nichts anderes als das grosse Netz ist. Dasselbe ist nirgends an die Oberfläche der Geschwulst selbst angewachsen. Nachdem man einen kleinen Einschnitt in das

Netz gemacht, überzeugt man sich, dass unter demselben ein ziemlich fester häutiger Sack liegt, durch dessen Wand die Darmschlingen durchscheinen.

Nach Aufhebung des Colon transversum stellt sich folgendes Bild dar: Vorn und etwas links von der Wirbelsäule, entsprechend der Berührungsstelle des Mesocolon transversum und descendens, findet sich im Bauchfell eine Oeffnung, welche in den fast alle Dünndarmschlingen, mit Ausnahme des kleinen aussen liegenden Stückes Ileum, enthaltenden Sack führt.

Die Ränder der Oeffnung wurden von zwei Gefässen gebildet, welche zwischen den Blättern des Bauchfells liegen, aus dem der Sack besteht. Oben die Vena mesent. inf., welche bogenförmig in die Vena portarum übergeht, unten die Art. colica sinistra, die aus der Art. mesenterica inf. entspringend sich ebenfalls bogenförmig nach oben krümmt, beinahe in der Mitte der Oeffnung die Vena, unter derselben liegend, kreuzt und sich dann von ihr entfernt, um sich in Zweige zu spalten. Der Sack hat eine nierenförmige Gestalt, der konvexe Rand wird vom Colon transversum umsäumt, der konkave von der eben beschriebenen Oeffnung gebildet. Der obere Theil liegt im Mesocolon transversum, der untere senkt sich in das Mesocolon descendens fast bis zum Promontorium herab.

Die in den Sack führende Oeffnung also ist nach hinten gerichtet, hat eine halbmondförmige Gestalt und folgende Ausdehnung: Von oben nach unten 9 cm, quer von der Wirbelsäule zum Gefässbogen 7,5 cm, die Länge der die Oeffnung begrenzenden Falte beträgt 16 cm.

Die Wände des Sacks, vom Bauchfell gebildet, sind fast überall von gleicher Dicke und Dichtigkeit; dünner und durchsichtiger ist die untere und hintere Wand, welche die Aorta, linke Niere, Nierengefässe und Bauchspeicheldrüse deckt. Die Kürze der unteren Wand (10 cm vom Rand der Oeffnung bis zum Colon transversum) im Vergleich zur oberen oder vorderen ist auffallend, und dieser Umstand hat offenbar grossen Einfluss auf die Lage des Colon transversum gehabt.

Am Bauchfell und Darm nirgends Entzündungsspuren. Die Länge des Dünndarms mit Ausschluss des Duodenum betrug 7 m.

Die Länge des Dickdarms 1,43 m. Die Länge der Radix mesenterii des Dünndarms vom Anfang des Jejunum bis zum Anfang des Ileum 11 cm.

Die grösste Höhe des Mesenterium von der Wurzel bis zur Insertionsstelle am Dünndarm 18 cm.“

8. Fall von Krauss: (52 Jahre alte Hausknechtsfrau).

Sektionsbefund:

„Bauchdecken etwas aufgetrieben. Nach Eröffnung zeigt sich die Bauchhöhle leer von Flüssigkeit. Coecum meteoristisch aufgetrieben und vorgewölbt; Colon transversum abnorm weit herabhängend; das

grosse Netz ziemlich fettreich, zum Theil hinaufgeschlagen, zum Theil im linken Hypochondrium liegend, woselbst es durch einige leichte strangförmige Adhäsionen festgewachsen ist.

Beim Zurückschlagen des Colon transversum und des Magens nach oben zeigt sich das ganze Dünndarmpacket in einen dünnwandigen eihautähnlichen Beutel eingeschlossen. Derselbe entspringt direkt von der hinteren Bauchwand, an der Wurzel des Gekröses (von wo aus eine sehnig getrübte Falte zum Colon transversum zieht) und erstreckt sich längs des Anfangstheils des S-Romanum in das linke Hypochondrium bis an's Promontorium herab. Dabei liegt die Milz vor dem Sack, das Pankreas nach hinten und oben, linke Niere unter und hinter demselben; es erstreckt sich demnach der Sack vom unteren Rande der Bauchspeicheldrüse links bis zur Milz, zieht auf der linken Niere nach abwärts bis zum Promontorium. Rechts von dem oberen Theil der Lendenwirbelsäule, in der Nähe der Radix mesenterii, besitzt der Sack eine nach rechts offene schlitzförmige bis eirunde Oeffnung, etwa 4 cm im längsten Durchmesser haltend, durch welche ein etwa fingerlanges Stück des Ileum frei heraustritt, um sich sofort in die innere (mediale) Wand des Blinddarms zu inseriren. Mit seinem unteren Ende berührt der Sack fast das Coecum, seine Eingangspforte liegt etwas oberhalb und medial von demselben. Der ganze Sack stellt im vergrösserten Maassstab etwa die Form einer Bohne oder auch eines sehr stark gefüllten Magens (jedoch mit dem Blindsack nach unten rechts, abgestumpftes verjüngtes Ende nach oben gerichtet) dar. Seine grösste Längenausdehnung beträgt von der Wurzel zum unteren Pol über die Vorderfläche gemessen etwa 20 cm, über die Hinterfläche, soweit sie auf der hinteren Bauchwand frei aufliegt, gemessen 7 cm, die grösste Breite, welche etwa in das untere Drittel des Tumors fällt, 16,5 cm, die Dicke (von vorn nach hinten) etwa 9 cm, der Umfang 57 cm, die Grösse im Ganzen entsprechend einem nicht zu grossen erwachsenen menschlichen Kopfe. Das Gewicht dürfte bei mittlerem Füllungszustande des im Sack befindlichen Darmes nicht viel unter 1 kg betragen haben.

Sehen wir uns, nach Schilderung des äusseren Bildes, die nähere Beschaffenheit des Sackes und seinen Inhalt an, so fällt uns vor allem die grosse Zartheit seiner Wandung auf. Dieselbe besteht aus zwei leicht verschieblichen Bauchfellblättern, zwischen beiden etwas Fett und zarte Gefässverästelungen, zeigt den gewöhnlichen, weisslich-grauen Farbenton des übrigen Peritoneum, in das sie auch kontinuirlich übergeht, ist in hohem Grade durchscheinend, so dass man mit Leichtigkeit den Inhalt: in kurzem gesagt das ganze Knäuel der dünnen Därme, ihre Oberfläche, die Ränder der einzelnen Schlingen, ja ihre feinsten Farbenübergänge, verfolgen kann. Neben einigen grösseren radienartig zum S-Romanum, Colon ascendeus, descendens und rectum ziehen-

len sieht man auch feinere und feinste Gefässe, erstere von Strängen elblichen Fettes umschlossen, nach verschiedenen Richtungen im Gewebe der Sackwandungen resp. im subserösen Gewebe, das sich zwischen len beiden Blättern, aus denen der Sack, wie leicht durch Verschiebung zwischen den Fingern nachzuweisen, besteht, verlaufen und enden.

Der Eingang des Sackes, der sich leicht zu einer hühnereigrossen Oeffnung mit zwei faltenartig vorspringenden Schenkeln unter dem ntersuchenden Finger gestaltet, zeigt einen etwas dickeren strangörmigen Rand und enthält einige Gefässe (jedenfalls der Treitz'sche efässkranz). In der Umgebung und oberhalb dieser Falte zeigt sich ine narbige, strahlige, weisslich-getrübte ganz schwach noch vaskularirte Stelle von 4,5 cm Breite und 2,5 cm Höhe, welche sich als breite läche noch auf den Saum der Falte fortsetzt und davon ausgehend in nach oben dichotom sich theilender, eben solcher schmaler und latter, auf dem unterliegenden Bauchfell fest haftender Narbenstrang, er von der Gekröswurzel gegen die Flexura coli sinistra hin und über en Bauchfellüberzug des Pankreas hinweg bis zur unteren Fläche des Mesocolon transversum zieht.

Etwas nach hinten und innen von dieser Eingangsfalte erhebt sich, amentlich wenn man an der Flexura duodeno-jejunalis stärker zieht, ine zweite kleinere, ebenfalls nach rechts hin offene, nach hinten und inks trichterförmig endende Tasche, welche ihre beiden freien Ränder n den medialen Rand und die hintere Fläche der ersteren Tasche zur nsertion sendet und dabei scheidenartig das unterste Stück der Pars orizontalis inferior duodeni umgiebt.

Den Inhalt dieses Sackes bildet, wie schon oben kurz erwähnt, der anze Dünndarm in der Art, dass das unterste Ende des Zwölffingerarmes und die sich anschliessende obere Hälfte des Dünndarmes eine ben liegende Ausbuchtung sowie die obere Hälfte des Sackes erfüllt eine Partie, welche sich durch ihre röthere Färbung und grossen Blutreichthum deutlich von der in der unteren Hälfte liegenden, welche uch schon durch den Sack hindurch ein mehr blassgelbliches, stellenweise graublaues Ansehen zeigte, unterschied). Beim Herausnehmen es Darmes aus dem Sack zeigt sich derselbe stark kontrahirt, besonders die obere Hälfte des Dünndarmes, welche zugleich blutreicher nd bräunlichroth erscheint. Die Serosa des Darmes durchaus glatt nd zart, sodass die subserösen Gefässe deutlich hervortreten; in der bersten Partie des Jejunum am freien Margo intestinalis eine etwa erstenkorngrosse 3 mm lange und 1,5 mm breite längsgerichtete etwas ackigrandige, weisslich-sehnige Trübung; sonst im ganzen Verlauf des Darmes nirgends Spuren von alter oder frischer Entzündung oder von Einklemmung. Während der grösste Theil des Dünndarmpackets leer nd kontrahirt erscheint, enthalten die unteren Partieen etwas mit Gas ermischte Flüssigkeit.

Mesenterium ganz normal entwickelt, nicht sehr blutreich, blas ziemlich fettreich, mit zahlreichen eingebetteten hanfkorn-, erbsen nur zum geringsten Theil bis bohnengrossen Lymphknoten. Der gan Dünndarm lässt sich mit seinem Gekröse ebenso leicht aus seiner sa artigen Hülle herausnehmen, wie dahin reponiren.

Im leeren und elastisch kontrahirten Zustand reicht die Gre des Sackes nach oben bis an den unteren Rand der Bauchspeiche drüse, nach links bis an den konvexen Rand der Niere, nach un bis fingerbreit unter den unteren Pol der linken Niere. Die Inn fläche des Sackes ist ebenfalls durchaus glatt, zart, auf dem äusse Blatt leicht verschieblich; zwischen beiden mässige Gefässentwicklu Weder an der äusseren Fläche noch innerhalb Zeichen von statt habter Entzündung."

Wenn man die vorstehend angeführten Fälle von Duodeno-jeju Hernien unter sich sowohl als auch mit dem meinigen vergleicht, ist zunächst ersichtlich, dass sie im Allgemeinen ein höchst charak ristisches Aussehen darbieten. Denn wenn ich auf die gemeinsam Merkmale eingehen darf, so zeigen sie in folgenden Punkten ein gleic artiges Gepräge.

1. Der Bruchsack liegt vorwiegend oder ausschliesslich in d linken Hälfte der Bauchhöhle.
2. Seine Pforte wendet sich dagegen nach rechts (rechts unt oder rechts hinten).
3. Im freien vorderen Rande dieser Bruchsacköffnung verlauf Blutgefässe, nämlich die Vena mesenterica inferior resp. d Art. colica sinistra (Treitz'sche Gefässbogen).
4. Der Bruchsack liegt hinter einem Stücke des Colon, und zw handelt es sich meistens um das Colon transversum, zuweil auch um den oberen Theil des Colon descendens, welches m dem Bruchsacke fest verwachsen erscheint.
5. Die mit dem Bruchsacke verbundenen Colonstücke zeigen meh oder minder hochgradige Abweichung ihrer normalen Lage.
6. Den Inhalt des Bruches bilden nur Schlingen des Dünndarm eine Betheiligung des Dickdarmes erscheint ausgeschlossen.

Unter denjenigen Merkmalen, in denen die angeführten Fälle si von einander unterscheiden, ist in erster Linie die Grösse und Au dehnung des Bruchsackes anzuführen. Parallel damit geht einher d quantitative Verhalten des Bruchinhaltes, indem kleinere Bruchsäc weniger Dünndarmschlingen, die grössten nahezu den ganzen Dünndar bergen können. In allen unseren angegebenen Fällen handelt es si um ausgedehntere Bruchsäcke, welche alle oder fast alle Schlingen d Jejuno-ileum enthielten. In den drei Treitz'schen Fällen lagen sämm liche Dünndarmschlingen in der Bruchhöhle, im Landzert'schen l nur der Endtheil des Ileum in einer Länge von 10 cm ausserhalb d

Sackes; in unserem Falle war ein weit grösseres ca. 5 m messendes tück des distalen Dünndarmes nicht mit eingeschlossen.

Somit ist ersichtlich, dass der Endtheil des Ileums in einer mehr der minder langen Strecke ausserhalb der Bruchhöhle bei den in Rede tehenden Beobachtungen angetroffen wurde. Aber auch der Anfangsheil des Dünndarms liegt niemals in dem Bruchsacke. Von dem Duodenum nämlich ist es nur das letzte, der Flexura duodeno-jejunalis ugehörige Stück, welches zuweilen in's Innere des Bruchsackes hereingelangt (Landzert I, Eppinger II, und der meinige).

Bezüglich der Ausdehnung des Sackes wird in der Mehrzahl der Fälle angegeben, dass er nach abwärts bis in die Höhe des Promontorium sich erstreckt habe (im Falle Soverini berührte er mit seinem unteren Ende den linken Musculus iliacus internus und stieg somit in die Beckenhöhle hinab), nach links zu dagegen die Wandung der Bauchhöhle berührt habe. Dagegen differiren die Angaben bezüglich der rechten und oberen Grenzen des Bruchsackes. In den Fällen von Eppinger sowie in den drei Fällen von Treitz stösst der Bruchsack nach rechts an das Colon ascendens an, etwas davon entfernt liegt er in unserem Falle, da sich zwischen beide die freien Dünndarmschlingen einschieben.

Was die oberen Grenzen angeht, so reichte der Bruchsack in allen Fällen bis zur Höhe des Magens empor. Am wenigsten weit nach oben scheint sich der Bruchsack im Landzert'schen Falle ausgedehnt zu haben, in welchem er sich nur bis zur grossen Kurvatur des Magens erstreckt. In den übrigen Fällen dehnte er die untere Wand des Netzbeutels nach oben vorstülpend sich in dessen Höhlung hinein aus und kam demnach hinter den Magen zu liegen. In keinem Falle scheint er sich nach oben zu über den oberen Rand des Pankreas vorgeschoben zu haben. Nach oben links erreichte der Bruchsack in vielen Fällen die Milz, sich zwischen diese und die hintere Leibeswand eindrängend. Von Bedeutung scheint mir insbesondere das Lageverhältniss des Bruchsackes zum Pankreas zu sein, indem derselbe nicht nur vor diesem Organ, sondern auch hinter ihm emporreichen kann. Ein Beispiel für die Lage des Bruchsackes vor dem Pankreas gewährt der achte Fall von Treitz, während in den beiden anderen Fällen dieses Autors der Bruch nicht nur hinter die Milz, sondern auch hinter das Pankreas vorgedrungen ist. Das Gleiche giebt Eppinger für seinen zweiten Fall an.[1]) Den genannten Fällen von Treitz (VI und VII)

[1]) Auch in einem von Gruber mitgetheilten Falle, über den ich, weil er mit einer Verlagerung des Colon komplicirt war, nicht referirt habe, muss der Bruchsack sich hinter das Pankreas ausgedehnt haben. Gr. berichtet nämlich, dass eine Achsendrehung des Pankreaskörpers und Schwanzes bestand, welche zur Folge hatte, dass die hintere Fläche zur unteren und der untere Rand zur vorderen Fläche geworden war. Diese Lageveränderung konnte nur dadurch zu Stande kommen, dass

und Eppinger (II) schliesst sich der meinige in Bezug auf die La des Bruchsackes zum Pankreas an. Die Grenzen der Herniae duoden jejunales nach rückwärts sind bis zu einem gewissen Grade abhäng von ihrer Ausdehnung in transversaler und longitudinaler Richtu indem ein mehr oder minder grosser Theil der hinteren Leibesw zu ihrer Umgrenzung herangezogen wird. Im unteren Theile ist die Nierengegend sowie darüber die Pars lumbalis des Diaphrag vorwiegend der linken Seite, welche hier in Betracht kommt; d weiter oben auch das Pankreas von rückwärts her dem Sacke anlie kann, ist bereits erörtert worden.

Weitaus das grösste Interesse bieten die Angaben über die A dehnung des Bruches nach vorn zu. Da in den acht angeführten Fäl das Colon transversum und theilweise auch das Colon descendens m dem Bruchsacke verwachsen ist, so geht daraus deutlich hervor, d derselbe zum Colon-Gekröse Beziehungen haben muss. Es sind da die meisten Beobachter der Ansicht, dass der Bruchsack die bei Blätter des Mesocolon transversum auseinander drängend in dieses s bis zum Colon selbst vorgestülpt habe, und geben direkt an, dass Bruchsack im Mesocolon transversum gelegen sei. In anderen Fäl wird hinzugefügt, dass er auch in das Mesocolon descendens herunt reiche.

Die uns vorliegenden Beobachtungen deuten darauf hin, dass Ausdehnung des Bruches besonders gern nach vorn zu entlang d Blättern des Colon-Gekröses stattfindet, und es ist leicht verständlic dass ein Bruchsack, wenn er zum grössten Theil in dem Mesocol transversum seine Lage hat, sich nach oben zurückschlagen lässt, w bei den meisten der citirten Fälle sich vollführen liess. Die Fühlun mit der hinteren Leibeswand hatte bei diesen Brüchen nur eine geri Ausdehnung; der Kontakt mit derselben wird um so ausgebreitete je tiefer der Bruchsack in das Mesocolon descendens herabsteigt, od mit anderen Worten, wenn er den rechts vom Colon descendens liege den Peritonealbezirk von rückwärts her vorwölbt. Der letztere fixi natürlich den hinter ihm liegenden Bruchsack in seiner Lage und mac ein Emporheben desselben unmöglich.

In Bezug auf die Lage des Colon transversum zum Bruchsac geben die meisten Beobachter an, dass es von der Flexura hepati coli an über den Bruchsack von oben rechts nach unten links v laufen sei. Auch ein mehr longitudinaler Verlauf des Colon transve sum an der linken Seite des Colon ascendens ist beobachtet worde nämlich von Soverini und Treitz (VII). Das am unteren Ende d

---

der hinter das Pankreas vordringende Bruchsack letzteres in der angegebenen Wei emporhob. (Gruber, Ueber die Hernia interna mesogastrica, St. Petersburg Med. Zeitschr. Bd. I, pag. 251.)

ruchsackes d. h. in der Höhe des Promontorium angelangte Colon ansversum muss natürlich nach links an der Peripherie des Bruchckes emporsteigen, um dann scharfwinklig in das Colon descendens nzuknicken.

Sehen wir nun nach, welche von den aus der Literatur angeführten ht Fällen dem meinigen am nächsten stehen, so dürfte wohl der eite Fall von Eppinger zu nennen sein, denn bei ihm bestand ein hezu gleiches Verhalten des Colon transversum, sowie dieselben Behungen des Bruchsackes zum Pankreas wie bei meinem Falle.

Bevor ich nun zur Erörterung der Frage nach der Entstehungsise der Hernia duodeno-jejunalis übergehe, scheint es mir am Platze sein, die Entwicklung des Darmkanals und seiner Gekröse kurz zu sprechen. Auf dieses Gebiet der Entwicklungsgeschichte, welches s in die letzte Zeit noch vielfach in Dunkel gehüllt war, ist durch e Untersuchungen Toldt's ein helles Licht gefallen und sind es nur ch wenige Punkte, die unserem Verständniss noch nicht erschlossen d. Ich folge daher bei der kurzen Erörterung der Bildung des armkanals und seiner Gekröse den Angaben Toldt's und verweise m besseren Verständniss auf die Abbildungen von Toldt, welche ch von Broesike benutzt worden sind und in die entwicklungsschichtlichen Handbücher von Hertwig [1]) und Minot [2]) Eingang gefunden haben.

In der sechsten Woche des embryonalen Lebens bilden sich an m ursprünglich gerade verlaufenden Darmkanal drei Abschnitte aus, dem der mittlere Theil desselben in den Nabelstrang hineinwächst, h dabei zu einer Schleife ausziehend. Proximal von dieser von LDT Nabelschleife genannten mittleren Abtheilung des Darmes liegt e erste Abschnitt, aus welchem der Magen und das Duodenum hervorht. Der Magen stellt eine erweiterte Stelle des Darmrohres dar, d zwar sieht die Konvexität der Ausbuchtung d. i. die spätere grosse rvatur nach rückwärts. Das auf die Magenanschwellung folgende lick bis zum Beginn der Nabelschleife stellt das Duodenum dar. gen und Duodenum besitzen ein gemeinschaftliches Gekröse, zwischen ssen beiden Blättern das Pankreas und die Milz sich ausbilden. steres geht vom Duodenum aus und wächst dorsal und etwas nach en hin aus. Die Milz bildet sich dorsal von dem Anfangstheil des gens, dem späteren Fundus. Magen, Milz und Pankreas werden n Aesten der Art. coeliaca mit Blut versorgt.

Der zweite Abschnitt des Darmes, die Nabelschleife Toldt's, beht aus einem absteigenden und aufsteigenden Schenkel, die unter h und mit der hinteren Leibeswand durch ein schmales Gekrös-

[1]) O. Hertwig, Lehrbuch der Entwicklungsgeschichte des Menschen und der rbelthiere.

[2]) Minot, Lehrbuch der Entwicklungsgeschichte des Menschen. Leipzig 1894.

plättchen verbunden sind. In demselben verläuft die zur Nabelschlei
tretende Arterie, die Art. mesenterica sup. Die ihre Konvexität nac
rückwärts richtende Umbiegungsstelle des Duodenum in den absteig
den Schenkel entspricht der späteren Flexura duodeno-jejunalis. D
ziemlich scharfwinklige Uebergangsstelle des aufsteigenden Schenk
der Nabelschleife in den dritten Abschnitt des Darmrohres ist als d
spätere Flexura coli sinistra zu betrachten. Somit muss sich aus d
Nabelschleife der Haupttheil des Dünndarmes, das Jejuno-ileum u
ein Theil des Dickdarmes, das Coecum, Colon ascendens und tra
versum entwickeln. Die Grenze zwischen Dünn- und Dickdarm i
auch sehr bald angedeutet durch eine kleine Ausbuchtung am rü
laufenden Schenkel, welche das spätere Coecum darstellt. Dass
hat ungefähr zwischen dem vorderen und mittleren Drittheil des rü
laufenden Schenkels seine Lage.

Der dritte oder untere Abschnitt des Darmrohres, in dessen G
kröse die ihn versorgende Art. mesenterica inferior verläuft, muss de
nach die noch restirenden Darmbezirke, nämlich Colon descende
S-Romanum und Rectum aus sich hervorgehen lassen.

Die weiteren Veränderungen an dem Darmtraktus sind auf e
ungleichmässiges Wachsthum der einzelnen Strecken desselben zurü
zuführen, welche wiederum gewisse Umlagerungen zur Folge hab
Eine auffallende Lageveränderung zeigt, um beim oberen Darmabschn
zu beginnen, der Magen, der eine Art Achsendrehung durchmacht,
Folge deren er seine grosse Kurvatur nach links, die gegenüber liegen
kleine nach rechts wendet. Dadurch wird sein Gekröse, das Mes
gastrium, ausgezogen und es entsteht bereits im dritten Monat zwische
diesem und der hinteren Magenfläche eine nach links blind endigend
Bucht, der sogenannte mesogastrische Sack. Selbstverständlich vollzie
sich zugleich damit eine Verschiebung der Milz nach links. In umg
kehrter Weise legt sich das ursprünglich nach vorn sehende Duodenu
nach rechts um, sein Gekröse, in welchem der Kopf des Pankreas lieg
muss folgen und es kommt somit derselbe ebenfalls nach rechts z
liegen, während der übrige Theil, Körper und Schwanz in das Mes
gastrium eingeschlossen an der Drehung der grossen Kurvatur d
Magens nach links participirt.

Der mittlere Darmabschnitt, die Nabelschleife, erleidet du
starkes Auswachsen seines Dünndarmtheiles, in Folge dessen ei
Anzahl von bogenförmigen Schlingen auftreten, sehr beträchtliche V
änderungen. Einige dieser Dünndarmschlingen liegen zuerst auch no
im Nabelstrang, ziehen sich aber später im dritten Monat aus de
selben heraus. Durch das fortgesetzte Wachsthum des Dünndarm
womit die Ausdehnung des an ihn sich ansetzenden Gekrösbezirk
gleichen Schritt hält, wird der Dickdarmabschnitt der Nabelschlei

it seinem Gekröse in die Höhe gegen den Magen zu gedrängt. Der-
lbe liegt nun links oben in der Leibeshöhle, während das Konvolut
er Dünndärme unter ihm sich immer mehr ausbreitet. Der letztere
mstand, sowie die gleichzeitige Längenausdehnung des Dickdarm-
bschnittes der Nabelschleife haben zur Folge, dass das Coecum über
en Dünndarm weg nach rechts rückt und eine ungefähr in der Mitte
wischen Coecum und Flexura coli sinistra liegende Stelle des Colon
n die Pars descendens duodeni sich anlegt. Diese späterhin mit der
orderfläche der Pars descendens duodeni verwachsende Stelle des
olon entspricht seiner rechten Flexur.

Die Veränderungen an dem Endstück des Darmes fallen weniger
n's Auge. Sie bestehen in einem verhältnissmässig spärlichen Längen-
achsthum und einer Verschiebung nach links unter Verbreiterung des
ezüglichen Gekrösabschnittes. Als ursächliches Moment für diese
nksseitige Lagerung des Colon descendens und der Flexura sigmoidea
t ebenfalls das stark wachsende und nach links andrängende Jejuno-
eum in Betracht zu ziehen.

Ich wende mich nun zu den Verlöthungen, welche zwischen ein-
lnen Gekrösbezirken unter sich sowohl als mit dem Wandblatt des
eritoneums stattfinden, wodurch diejenigen Zustände herbeigeführt
erden, welche das Gekröse im ausgebildeten Organismus zeigt. Diese
ormalen Verwachsungen beginnen am Magengekröse, indem die hintere
Wand des mesogastrischen Sackes mit dem Peritonealüberzug der
interen Leibeswand verlöthet. Die Verlöthung schreitet nach links
is in die Gegend der Milz und nach unten allmälig bis zum unteren
ande des Pankreas fort, sodass diese mit ihrem Körper und Schwanze
rsprünglich in das Mesogastrium eingeschlossene Drüse aus dem
innenraum der Bauchhöhle ausscheidet und an deren dorsale Wand
edrängt wird.

Ebenso verwächst die ursprünglich rechte Fläche des Duodenal-
ekröses, die bei der rechtsseitigen Umlagerung des Duodenum an
ie hintere Peritonealwand sich angelegt hat, mit dieser; desgleichen
ie hintere Fläche des Duodenum selbst. Damit verschwindet das
lesoduodenum als selbstständiges Gebilde und der in ihm liegende
opf des Pankreas kommt ebenfalls an die hintere Leibeswand zu
egen. Es erfolgt nun die schon oben angedeutete Verwachsung der
lexura coli dextra mit der Pars descendens duodeni, wobei selbst-
erständlich auch der Gekrösantheil dieses Dickdarmabschnittes sowohl
it der vorderen Fläche des früheren Mesoduodenum, als des absteigen-
en Duodenalstückes mit einher gehen muss. Durch diese Ver-
achsungen insbesondere durch den Zusammenhang zwischen Flexura
li dextra und Duodenum wird diese und die nach links hin angren-
nde Abtheilung des späteren Colon transversum ihres Gekröses ver-
stig und erst später, wenn sich die genannten Colontheile von der

hinteren Bauchwand wieder entfernen, zieht sich ein neues Mesocolon aus. Letzteres entspricht der rechten kleineren Hälfte des späteren Mesocolon transversum, dem linken Theile des Colon transversum bleibt jedoch das ursprüngliche Gekröse erhalten. Im dritten Embryonalmonat, in welchen die geschilderte Verwachsung des rechten Colonwinkels mit dem Duodenum fällt, ist der Dickdarm noch relativ sehr klein, ganz besonders gilt dies für das Colon transversum, indem die Flexura coli sinistra ursprünglich in nächster Nähe der Flexura duodeno-jejunalis gelegen ist, dieselbe im Bogen umgebend.

Zur Erlangung der definitiven Gestaltungsverhältnisse ist es deshalb erforderlich, dass die linksseitige Hälfte des Colon transversum und die obere Partie des Colon descendens stärker in die Länge wachsen muss, damit die linke Colonflexur vom unteren Duodenalrand ab nach oben und links an die Milz heranrücken kann. Auch nach abwärts von der rechten Colonflexur wächst das ursprünglich kurze Colon descendens mit dem Coecum, von dem der Wurmfortsatz aussprosst, immer mehr nach unten gegen die rechte Fossa iliaca hin.

Mit den geschilderten Entwicklungsvorgängen am Colon und seinem Gekröse geht gleichzeitig einher eine sehr beträchtliche Ausdehnung des unteren und linksseitigen nicht mit der hinteren Leibeswand verschmelzenden Abschnittes des Mesogastrium. Dasselbe wächst über das Colon transversum und über das Packet der Dünndarmschlingen hinweg. Wir nennen diese letztere Abtheilung des Magengekröses nach abwärts vom Colon transversum bekanntlich Omentum majus. Durch die immense Ausdehnung dieses Stückes des Mesogastrium erfährt der mesogastrische Sack, mit anderen Worten der Netzbeutel, eine gewaltige Ausdehnung nach unten über die Gedärme hinweg.

Die letzten Verlöthungen, die ich zu schildern habe, betreffen das Mesocolon. Mit Ausnahme des Mesocolon sigmoideum (die Flexura sigmoidea ist ein zur Schlinge ausgewachsenes Stück des ursprünglich dritten Darmabschnittes) gehen die Gekröse der drei übrigen Colon-Stücke Verwachsungen ein. Das Mesocolon ascendens, welches nach links zu unmittelbar in das Dünndarmgekröse übergeht, verwächst mit der hinteren Peritonealwand und zwar nach links hin bis zu einer Linie, welche der späteren Wurzellinie des Mesenterium entspricht. Gleichzeitig verwächst auch die hintere Fläche des Colon ascendens und das Coecum mit der hinteren Leibeswand. Die oben erörterten Verwachsungen führen zu den definitiven Gestaltungsverhältnissen des Dünndarmgekröses oder des Mesenterium. Auch das Mesocolon transversum, welches durch das ventral gerichtete Wachsthum des Colon transversum eine grössere Tiefendimension erhalten hat, verwächst nach aufwärts rückend mit seinem oberen Blatte mit demjenigen Theil des Mesogastrium, welcher zwischen dem unteren Rande des Pankreas und dem grossen Netz eingeschaltet ist. Indem der zwischen beiden

Nekröstheilen ursprünglich vorhandene Raum verstreicht, wird auch das Mesocolon transversum zur Umgrenzung des Netzbeutels herangezogen. Auch das Mesocolon descendens, welches in Folge der Lagerung des absteigenden Colons nach links eine annähernd frontale Stellung erhalten hat und sich mit seiner hinteren ursprünglich linken Fläche der dorsalen Leibeswand angelegt hat, verwächst mit dieser; und zwar scheint die Verwachsung an den prominentesten Stellen der inneren Leibeswand d. h. in der Nierengegend zu beginnen und von da medianwärts vorzuschreiten. Da auch die hintere Fläche des Colon descendens mit der Leibeswand verklebt, was von oben nach unten zu fortschreitet, so kommt es, bevor die Verwachsung des Mesocolon descendens beendet ist, zum Auftreten einer nach oben zu blind endigenden, nach unten zu sich öffnenden, ursprünglich sehr langen longitudinalen Bucht, deren Länge sich mit der fortschreitenden Verwachsung von oben nach unten verkürzt. Bekanntlich ist der Recessus intersigmoideus das letzte Ueberbleibsel dieses embryonalen Peritoneal-Diverikels. Dass analoge Verhältnisse auf der rechten Seite sich finden, davon zeugt das häufige Vorkommen der verschiedenen am Coecum sich vorfindenden Recessus des Peritoneums.

Ob und inwiefern die dritte Peritonealbucht, welche neben der Flexura duodeno-jejunalis häufig angetroffen wird und von vielen Autoren als Ausgangspunkt der retroperitonealen oder richtiger Duodeno-jejunal-Hernien betrachtet wird, mit den geschilderten Vorgängen der Nekrösbildung in ursächlichen Konnex zu bringen sei, diese Frage wird späterhin noch gestreift werden.

Ich habe geglaubt, diese kurze entwicklungsgeschichtliche Beschreibung der muthmasslichen Entstehungsweise unserer Hernie vorausschicken zu sollen, weil unter denjenigen Momenten, welche zur Acquisition einer derartigen Hernie prädisponiren, Formzustände eine Rolle spielen, welche von der Norm mehr oder minder abweichen und deren Genese auf einen nicht ganz regelmässigen Verlauf der besprochenen Entwicklungsvorgänge zurückzuführen ist. Wenden wir uns also jetzt der Frage zu, wie man sich das Auftreten und die Ausbildung der Hernia duodeno-jejunalis vorzustellen hat.

Dass für Anlage der genannten Hernie das Vorhandensein einer eben der Flexura duodeno-jejunalis befindlichen Peritonealbucht erforderlich sei, das wird von allen Autoren, welche sich über den Entstehungsmodus dieser Hernie geäussert haben, unbestritten zugegeben. Nun sind aber verschieden beschaffene derartige Divertikel beobachtet worden, welche in historischer Reihenfolge von Broesike zusammengestellt und erläutert worden sind. Ich kann deshalb in dieser Beziehung auf das Buch [1]) des genannten Gelehrten verweisen, in welchem

[1]) Broesike, Ueber intraabdominale Hernien und Bauchfelltaschen.

die mancherlei Widersprüche in den Angaben der verschiedenen Autoren, von denen ich vor allen Treitz, Gruber, Waldeyer, Landzert, Jonnesco u. A. nenne, beleuchtet werden und schliesslich das Vorkommen von fünf Recessus statuirt wird, bei deren Wiedergabe ich mich der von Broesike gebrauchten Nomenklatur bediene.

1. Der Recessus duodeno-jejunalis sinister sive venosus. Derselbe wird im Wesentlichen in seiner Ausbildung durch den Verlauf der Vena mesenterica inferior bestimmt. Die Tasche, welche sich nach rechts abwärts öffnet, ihr blindes Ende nach links und oben wendet, wird hinten durch das parietale Peritoneum und vorne durch eine peritoneale Duplikatur umrandet, welche ihren freien konkaven Rand nach rechts abwärts kehrt und in diesem die Vena mesenterica inf. bezw. Art. colica sinistra enthält. Die Falte wird passender Weise als Plica venosa bezeichnet. Das obere Horn dieser Falte ist mehr horizontal gerichtet, enthält die genannte Vene und geht bogenförmig in das untere Horn über, das neben der Vene auch die Art. colica sinistra einschliesst. Die Entfernung der Plica venosa von der Flexura duodeno-jejunalis ist eine sehr schwankende, wodurch die mehr oder minder grosse transversale Ausdehnung des Recessus venosus bestimmt ist. Einen sehr ansehnlichen Recessus venosus eines Neugeborenen hat Landzert [1]) beschrieben. In anderen Fällen wurde die Plica venosa dicht an der Flexura duodeno-jejunalis angetroffen. Broesike führt die Entstehung dieser Falte in eine Zeit zurück, in welcher der Darmkanal mit seinem primitiven Gekröse noch in der Medianebene gelegen ist. Wenn in dieser Entwicklungsphase der longitudinale (vertikale) Abschnitt der Vena mesenterica inferior nicht in der Wurzel des Mesenterium commune, sondern in einer gewissen Entfernung vor der Wirbelsäule verlaufe, so müsse sich späterhin die Plica venosa bilden, wenn das Colon und Mesocolon descendens nach links hinüber gedrängt werden. Es gehören jedoch ausserdem zum Zustandekommen einer gut ausgeprägten Plica venosa noch eine gewisse Straffheit der Vene, welche zwischen ihrer Einmündung in die Vena lienalis oder mesenterica superior und ihren im Becken gelegenen Ursprungswurzeln nicht durch Windungen verlängert, sondern kurz und straff ausgespannt sein müsse.

2. Recessus duodeno-jejunalis posterior (Gruber-Landzert'sche Tasche). Dieselbe hat ihre Lage im Wesentlichen hinter der Flexura duodeno-jejunalis, indem sie sich von links und oben her gewissermassen zwischen das Ende des Duodenum und die hintere Bauchwand einschiebt. Sie öffnet sich demnach nach oben (manchmal auch ein wenig nach links), während ihr blindes Ende nach unten (ein wenig nach rechts) gerichtet ist. Die rechte Wand besteht aus einer Peri-

[1]) L. c. Taf. I, Fig. 2aa.

tonealfalte, welche wahrscheinlich den Musculus suspensorius duodeni zur Grundlage hat. (Plica suspensoria.) Die linke Wand wird durch eine zweite Peritonealfalte gebildet, welche bald mehr schräg, bald mehr vertikal zwischen dem Peritoneum parietale und der linken Seite der Flexura duodeni ascendentis verläuft (Plica duodeno-jejunalis posterior). Letztere liegt etwas tiefer wie erstere; zuweilen können beide Falten nach oben konfluiren. Sie bilden mit ihren oberen etwas konkaven freien Rändern gemeinschaftlich mit der Flexur und der hinteren Peritonealwand die Eingangsöffnung des Recessus.

3. Recessus duodeno-jejunalis superior (Jonnesco'sche Tasche). Dieselbe liegt stets oberhalb der Flexura duodeno-jejunalis, zwischen dieser und dem Mesocolon transversum und wendet ihr blindes Ende nach hinten zur Wurzel des Mesocolon transversum, sodass ihre Eingangsöffnung nach vorn sieht. Der Recessus ist also im Wesentlichen sagittal gestellt und wird nur, wenn das Jejunum nach rechts gezogen wird, in eine schräge Stellung übergeführt. Die obere Wand wird vom Mesocolon transversum, die untere von der Flexur gebildet, während zwei kleine Peritonealfältchen, welche sich von beiden Seiten der Flexur zum Mesocolon transversum ausspannen und die Tasche seitwärts begrenzen. Nach Jonnesco soll diese Tasche durch ein aktives Hineinwuchern der Flexur in die Wurzel des Mesocolon transversum entstehen. Broesike ist geneigt die beiden Fältchen auf Verwachsungen zwischen der Flexur und dem Mesocolon transversum zurückzuführen, welche in jedem Lebensalter sich ausbilden können.

4. Recessus intermesocolicus transversus. Die Eingangsöffnung zu demselben liegt rechts von der Flexura duodeno-jejunalis und führt in eine mehr oder minder lange Bucht, welche ihr blindes Ende nach links wendet; bei tieferem Rec. intermesocolicus transv. kann das blinde Ende die Flexur nach links hin überragen, indem sie sich zwischen diese und das Mesocolon transversum einschiebt. Von dem letzteren und dem Pankreas wird die obere bezw. hintere Wand der Tasche gebildet, während sie von unten her durch den oberen Abschnitt der Pars ascendens duodeni und die Flexura duodeno-jejunalis begrenzt wird. Die vordere Wand wird durch eine frontal gestellte Peritonealfalte gebildet, welche zwischen der unteren Fläche des Mesocolon transversum und dem oberen Ende der Wurzellinie des Mesenterium ausgespannt erscheint (Plica intermesocolica transversa). Das Zustandekommen der Tasche führt Broesike auf einen transversalen Verwachsungsprozess zwischen der unteren Fläche des Mesocolon transversum und der Wurzellinie des Mesojejunum sammt Flexura duodeno-jejunalis.

5. Recessus duodeno-mesocolicus inferior und superior. Beide Grübchen, von denen sich das untere nach oben, das obere nach unten öffnet, sind rechts vom Duodenum, hinten vom Peritoneum parietale

und vorn links von zwei Falten, der Plica duodeno-mesocolica sup. und der Plica duodeno-mesocolica inf. begrenzt. Die Plica duod.-mesocol. inf. heftet sich, wenn ausser ihrem Recessus noch ein Recessus venosus besteht, meistens an den freien Rand des unteren Theils der Plica venosa. Die Plica duod.-mesocol. sup. kann sich ebenfalls mit einer Plica venosa verbinden und dann in diesem Falle die Vena mesent. inf. enthalten. Die beiden Plicae duod.-mesocol. und ihre Recessus können neben einander oder jede für sich vorkommen; wenn sie koexistiren, so können die beiden Fältchen linksseitig konfluiren. Broesike hat die Plica duod.-mesocol. inf. schon zu Anfang des vierten Embryonalmonats gefunden. Er vermuthet in beiden Plicae Verlöthungsfalten zwischen der ursprünglich linken, später vorderen Fläche des Duodenum ascendens und dem rechten, später vorderen Blatt des Mesocolon desc. entstehen, wenn das Duodenum mit dem Pankreaskopf nach rechts, das Mesocolon desc. nach links sich hinüberlagern.

Wenn man die genannten fünf Peritonealausbuchtungen daraufhin prüft, welche von ihnen den Ausgangspunkt der Duodeno-jejunal-Hernien bilden könne, so kommt man unter Berücksichtigung des anatomischen Verhaltens der bekannt gewordenen Brüche dieser Art mit Broesike zu dem Resultate, dass nur einzig und allein der Recessus venosus die peritoneale Bucht darstellen könne, in welche hinein bei Genese unserer Hernie die Darmschlingen vordringen und dieselbe zum Bruchsacke erweitern können. Es hat Broesike meiner Ansicht nach schlagend nachgewiesen, dass die anderen vier genannten Recessus schon aus mechanischen Gründen nicht gut die Austrittspforten der Herniae duodeno-jejunales bilden können. Er hat ferner betont, dass in allen bisher beobachteten Fällen der in Rede stehenden Bruchform die Vena mesenterica inf. bezw. die Art. colica sinistra im vorderen Rande der Bruchpforte gelegen war. Aeusserst instruktiv für das Zustandekommen eines solchen Bruches ist eine Beobachtung Broesike's an der Leiche eines erst vierzehn Tage alten mageren Kindes. Es lagen hier gewissermassen die ersten Anfänge eines Bruches vor, man könnte sagen, derselbe befand sich in statu nascendi. Es war nämlich eine Plica venosa vorhanden von 2 cm Höhe und gleichzeitig auch eine Plica duodeno-mesocolica inferior, die von der Vorderfläche des Duodenum zum freien Rande der ersteren Falte hinzog und kontinuirlich in dieselbe überging. In Folge der guten Ausbildung der Plica venosa bestand ein ausgesprochener Recessus venosus, welcher als Anhang eine nach links in das retroperitoneale Bindegewebe gerichtete, dütenförmige Ausbuchtung zeigte; in letzterer lag ein nur 2—3 cm langes Stück des obersten Jejunum-Abschnittes. Nachdem dasselbe herausgezogen war, ergab sich, dass man in die besagte Ausbuchtung ein kleines Fingerglied bequem einführen konnte. Zog man das Jejunum nach rechts, so zeigte die Eingangsöffnung des Recessus einen Durch-

messer von etwa 1 cm; liess man mit dem Zuge nach und überliess den Darm sich selbst, so rutschte die Flexura duodeno-jejunalis mit ihrem am meisten links gelegenen Abschnitte stets unter die Plica venosa. Letztere Falte verlor sich vollständig, nachdem Broesike die in ihr enthaltene Vene, die Vena mesenterica inf. retroperitoneal mit dem Tenotom durchschnitten hatte. Ich kann Broesike vollständig darin beistimmen, wenn er betont, dass durch diesen Fall die eine Hernia duodeno-jejunalis veranlassenden Momente ungemein deutlich illustrirt werden. Denn aus ihm ist es ersichtlich, dass die Hernie nur durch die Gewalt der andrängenden Speisemassen, nicht aber in Folge der Wirkung der Bauchpresse zu Stande gekommen ist. Denn abgesehen von der Existenz eines Recessus venosus als einer für die Bildung des Bruches unverlässlichen Vorbedingung, zeigt der Fall Broesike, dass die Gewalt der andrängenden Speisemassen den Hauptfaktor für das Auftreten des Bruches abgegeben haben musste. Denn hätte bei der Entstehung dieser Initial-Hernie schon die Bauchpresse mitgewirkt, so hätte der ganze Recessus venosus durch die in demselben befindlichen Darmschlingen gleichmässig ausgedehnt werden müssen, während er nur an einer ganz umschriebenen Stelle seiner linken Wand, wo er dem Drucke der in die Flexura hineingepressten Speisemassen ausgesetzt war, sich ausgebuchtet zeigte.

Auch die Zeit der Entstehung der Hernie unmittelbar nach der Geburt, ist im Falle Broesike's von hohem Interesse.

Als besonders charakteristisch für die Hernia duodeno-jejunalis führt Broesike folgende Punkte an:

1. „Die Vena mesenterica inf. verläuft auf einer kürzeren oder längeren Strecke in dem vorderen oder oberen freien Rande der Bruchpforte.
2. Die Hernie schiebt sich entweder in das Mesocolon transversum oder das (freie oder mit der hinteren Bauchwand verlöthete) Mesocolon descendens hinein.
3. Der Bruchsack muss in Folge dessen überall dort, wo er der hinteren Bauchwand bezw. den extraperitoneal gelegenen Organen anliegt, aus einem einfachen, an jeder anderen Stelle aber aus einem doppelten Peritonealblatt bestehen."

Nachdem an der Hand der erwähnten Beobachtungen Broesike's an der Leiche eines neugeborenen Kindes dargelegt worden ist, welche Verhältnisse für die erste Anlage einer Hernia duodeno-jejunalis in Betracht kommen, gehe ich nun dazu über, die für das Anwachsen resp. die Ausdehnung des einmal bestehenden Bruchsackes bedeutungsvollen Faktoren zu erörtern. Dass als treibende Kraft hier vor allem die Bauchpresse mitspielt, welche bei der Anlage, wie wir gesehen haben, ganz unbetheiligt sein kann, dürfte kaum in Abrede zu stellen sein. Ausserdem wird natürlich nach wie vor die Gewalt der zu den

eingeschlossenen Darmtheilen in Folge der Peristaltik getriebenen Speisemassen bei gleichzeitiger Erschwerung ihres Austretens aus den Darmkonvoluten des Bruches auf die Ausdehnung des Bruchsackes fördernd einwirken. Da es nun keinem Zweifel unterworfen ist, dass die Ausdehnung des Sackes nach solchen Lokalitäten hin stattfinde, welche den andrängenden Darmschlingen den geringsten Widerstand entgegensetzen, so lässt sich aus dem anatomischen Verhalten der beobachteten Brüche von unserer Form die Folgerung ziehen, dass für die Ausdehnung des Bruches nach vorn zu gewisse prädisponirende Momente bestehen müssen.

Wie schon oben hervorgehoben, hat sich in den sämmtlichen von mir referirten Fällen sowie auch in vielen anderen, bei denen keine Lageveränderung des Colon mit einherging, der Bruch in das Mesocolon transversum hinein ausgedehnt, dessen beide Blätter auseinander drängend. Für die Emporhebung des oberen Blattes nach oben zu, die wir in fast allen Fällen vorfinden, mit anderen Worten, für die Ausdehnung des Bruches nach der Höhlung des Netzbeutels, sowie im Anschluss daran auch nach vorne, zwischen Colon und Magen sind die topographischen Verhältnisse weitaus am günstigsten, indem sich der Bruchsack leicht zwischen die bezüglichen Organe, zwischen Magen und Pankreas sowohl, als zwischen Magen und Colon transversum vorschieben kann. Ein Vordrängen des unteren Blattes des Mesocolon transversum nach unten zu wird erst in zweiter Linie bei grösseren Brüchen ermöglicht sein, wenn die eigentliche Peritonealhöhle in Folge des Eintretens der in den Bruchsack hineingelangenden Darmschlingen mehr und mehr evakuirt wird.

In dem von mir beschriebenen Falle war letzteres nur in geringem Grade der Fall, wodurch es sich erklärt, dass nur das obere Blatt des Mesocolon transversum durch den Bruch stark ausgedehnt war.

Eine auffallende Erscheinung, welche bei allen Beobachtern von Duodeno-jejunal-Hernien meines Wissens stets wiederkehrt, ist die, dass die Brüche nicht in den rechten, sondern nur in den linken Theil des Mesocolon transversum eingelagert erscheinen. Daraus geht hervor, dass die rechte Abtheilung des Mesocolon transversum den andrängenden Darmschlingen Widerstände darbietet, die nicht bewältigt werden können. Um so geringer dagegen scheinen die Widerstände auf der linken Seite zu sein, indem hier noch über das Mesocolon transversum hinaus in das Mesocolon descendens hinein die Darmschlingen des Bruches vorrücken können, wie aus einer Reihe von Fällen erhellt.

Das Lageverhältniss der Colonstücke zum Bruchsacke steht sicherlich bis zu einem gewissen Grade in engem Zusammenhange mit der Richtung, nach welcher der Bruchsack sich vergrössert. Wird z. B. die obere und untere Lamelle des Colon transversum annähernd gleichmässig durch den Bruch ausgebaucht, so lassen sich daraus die Fälle

genetisch ableiten, bei denen das Colon transversum in der Mitte über den Bruchsack transversal hinwegzieht. Erscheint es am unteren Rande des Bruches gelegen, so könnte dies so erklärt werden, dass man annimmt, der Bruch sei mehr nach oben gewachsen unter ausschliesslicher Dehnung des oberen Blattes vom Mesocolon transversum. In ähnlicher Weise könnte man die seltenen Fälle, bei welchen auch das Colon descendens verlagert ist, genetisch erklären, man könnte z. B. den siebenten Fall von Treitz, bei welchem das ganze Colon, auch das descendens an der rechten Seite des Bruches sich vorfand, sich so entstanden denken, dass der im Mesocolon descendens nach abwärts vordringende Bruchsack hinter das Colon descendens gelangte und schliesslich an seine linke Seite vordrang, dass dann hier eine starke Ausdehnung des Bruchsackes zu Stande kam, wodurch das Colon descendens nach und nach in die rechte Körperhälfte hinübergeschoben wurde.

Es lässt sich nicht verkennen, dass eine derartige Erklärungsweise etwas gezwungen erscheint und auch Broesike scheint es nicht ganz leicht geworden zu sein, sich die Genese der berührten Fälle in befriedigender Weise vorzustellen. Er vermag sich diese nur so zu erklären, „dass bei denselben vor Entstehung des Bruches ein mehr oder weniger freies d. h. mit der hinteren Bauchwand nicht verlöthetes Mesocolon descendens vorhanden gewesen ist".

Die Anschauung Broesike's involvirt demnach die Voraussetzung, dass das Mesocolon descendens zur Zeit der Geburt in den betreffenden Stellen noch nicht mit der hinteren Peritonealwand verwachsen ist. Nach seiner Auffassung können ja im fötalen Leben bei dem Fehlen der andrängenden Speisemassen keine inneren Hernien sich entwickeln, wie ich bereits oben erörtert habe; es würde sich also nach Broesike in allen bezüglichen Fällen um eine Hemmungsbildung handeln, beruhend auf Persistenz eines freien Mesocolon descendens unter gleichzeitiger Anwesenheit eines Recessus venosus.

Dass thatsächlich in seltenen Fällen die normale Verlöthung des Darmgekröses mit der Peritonealwand in mehr oder minder ausgedehntem Umfange unterbleiben kann, lehren die von Gruber veröffentlichten Fälle von Mesenterium commune.

Wie Broesike, so bin auch ich zu der Auffassung gelangt, dass für gewisse Fälle von Duodeno-jejunal-Hernien die Annahme einer Hemmungsbildung als ursächliches Moment eine grosse Wahrscheinlichkeit beanspruchen darf. Auch ich glaube, dass in diesen Fällen eine Anomalie des Gekröses vor dem Auftreten des Bruches bestanden haben muss, sehe jedoch diese nicht als das Primäre an, sondern ich halte dieselbe für die Folgeerscheinung eines ungenügenden Längenwachsthums gewisser embryonaler Dickdarmabschnitte, welche demnach die primäre Ursache für den später auftretenden Bruch abgeben würden.

Es sei mir gestattet, meine Hypothese in Kürze zu erläutern und z
begründen.

Dieselbe knüpft an jene Entwicklungsphase an, in welcher, wi
weiter oben erörtert, der embryonale Dickdarm mit der linken Colon
flexur in unmittelbarster Nähe der Flexura duodeno-jejunalis geleg
ist. Ich nehme nun an, dass die an die genannte Colonflexur angrenzen
den Bezirke des Dickdarmes abnormer Weise im Längenwachsthu
zurückbleiben, was zur Folge hat, dass die linke Colonflexur von besagt
Stelle sich nur wenig nach oben und links entfernt. Als Beleg, da
der Dickdarm des Embryo im Wachsthum zurückbleiben kann, füh
ich eine Beobachtung KOLLMANN's [1]) an, bei welcher, der beigegeben
Abbildung nach zu schliessen, eine hochgradige Verkürzung des gesammt
Colon vorgelegen haben muss. Auffallender Weise ist in diesem Fal
welcher eine kleine, zwerghafte, weibliche Leiche betrifft, ebenfalls ei
ansehnliche peritoneale Ausbuchtung nach oben zu gerichtet vorhand
gewesen, welche ein $1^1/_2$ m langes Stück des Jejunum enthielt u
deren Eingangsöffnung oben und seitlich von dem verkürzten Gesamm
Colon umlagert war.

Abgesehen von dem KOLLMANN'schen Falle vermag ich auch no
eine eigene Beobachtung, welche an einem im Anfange des viert
Monats stehenden Embryo gemacht wurde, dafür in's Feld zu führe
dass am Dickdarm abnorme Wachsthumsverhältnisse bei dem Embry
stattfinden können. Auch bei dem genannten Embryo war die Flexur
coli sinistra der Flexura duodeno-jejunalis angelagert, es war also a
dieser Stelle das Colon im Wachsthum zurückgeblieben, dafür abe
hatte weiter nach abwärts ein vermehrtes Längenwachsthum am Colo
descendens stattgefunden, in Folge dessen dasselbe mit der Flexur
sigmoidea in die rechte Körperhälfte hinübergedrängt erschien.

Nimmt man also an, dass im linken Theile des Colon transversum
und dem anstossenden Stücke des descendens ein abnorm geringe
Wachsthum etwa zu Anfang des dritten Embryonalmonats bestünde
so wird eben so wenig wie die linke Colonflexur auch die linke Hälft
des Mesocolon transversum beträchtlicher nach oben zu rücken. Ihr
Wurzellinie wird in Folge dessen, wenn die Verwachsung des obere
Blattes mit der hinteren Peritonealwand nach oben zu in geringe
Grade stattfinden kann, abnorm tief stehen und nach rechts oben z
gegen das normal sich ausbildende rechtsseitige Mesocolon transversu
ansteigen müssen. Eine derartige Anomalie der linken Hälfte de
Mesocolon transversum muss aber den fortschreitenden Entwicklungs
gang weiterhin störend beeinflussen,

1. wird die Verwachsung der oberen Fläche des Mesocolon trans

---

[1]) Verhandlungen der anatomischen Gesellschaft in Göttingen 1893. Fünft
Sitzung, Demonstrationen pag. 209ff.

versum mit dem entsprechenden Theile des Mesogastriums zur unteren Wand des Netzbeutels nicht zu Stande kommen können und ein unter dem Netzbeutel und ein über den zwei Blättern des Mesocolon transversum befindlicher Raum persistiren müssen, demnach nach rückwärts und oben bis zum Pankreas, ja sogar unter dasselbe reichen, falls die Verwachsung des das Pankreas einschliessenden Theiles des Mesogastriums mit der hinteren peritonealen Wand unterblieben ist.

2. wird das schräg gestellte nach links abfallende Mesocolon transversum den wachsenden Dünndarm-Konvoluten hemmend im Wege stehen und dieselben werden das Mesocolon transversum nach oben und links hin zu einem Recessus ausbauchen müssen. Diese Ausbuchtung findet in jenen Raum hinein statt, der normaler Weise der Obliteration anheimfällt, der aber nach unserer Hypothese wegen der unterbliebenen Verwachsung des oberen Blattes des linksseitigen Mesocolon transversum mit dem entsprechenden Theil des Mesogastrium's persistent geblieben ist[1]). So kann es uns also nicht wundern, wenn Dünndarmschlingen hinter resp. unter das Pankreas in den allmälig sich ausdehnenden Sack vordringen.

Somit würde nach der soeben entwickelten Hypothese die Anlage einer Hernia duodeno-jejunalis bereits im dritten, spätestens vierten ıbryonalmonat gegeben sein. Der Bruchsack würde in Folge des achsthums der Dünndarmschlingen als Recessus an der Wurzellinie s Mesocolon transversum in Erscheinung treten und einen Theil der nndarmschlingen enthalten. Dass späterhin nach der Geburt in lge der Füllung und Peristaltik des Darmes weitere Schlingen nachken und den Sack ausdehnen, sodass die Zugangsöffnung im Verich zur Grösse des Sackes späterhin relativ klein erscheint, dies ist Grund meiner früheren Ausführungen leicht verständlich.

Dass die Vena mesenterica inf. im vorderen Rande der zum Bruchke führenden Pforte angetroffen wird, also nach der eben geschilten Auffassung zufolge im Mesocolon transversum, erklärt sich eben aus, dass unserer Hypothese nach der dorsale Theil des linksseitigen socolon transversum, in welchem die besagte Vene beim Embryo läuft, nicht mit der hinteren Leibeswand verwachsen ist. Dass durch se Vene sowie durch die Art. colica sinistra der ursprünglichen itonealen Ausbuchtung periphere Grenzen gesetzt werden, wegen durch diese Gefässe gebotenen Widerstände, dies wird nicht in rede gestellt werden können.

Um nicht missverstanden zu werden, möchte ich schliesslich noch

---

[1]) cf. HERTWIG, Entwicklungsgeschichte des Menschen und der Wirbelthiere. Aufl. pag. 256, Fig. 167 A, B.

bemerken, dass es mir nicht in den Sinn kommt, die von mir dar
legte Hypothese auf alle Duodeno-jejunal-Hernien anwenden zu woll
Dieselbe passt meiner Ansicht nach nur für diejenigen Fälle, in welch
der Bruchsack hinter das Pankreas sich vorgeschoben hat. Bei die
Befunden dürfte es schwer fallen, eine nur einigermassen plausible E
gründung für die Ausdehnung des Bruchsackes hinter das Pank
beizubringen. Es ist absolut nicht einzusehen, wie die empordringend
Darmschlingen die Widerstände bewältigen sollten, um das Pankr
zu unterminiren und nicht vielmehr den Weg vor das Pankreas nehm
auf welchem ihnen keine nennenswerthen Hemmnisse sich darbie
Gegenüber dem Umstand, dass das Aufheben des Pankreas bei d
Ausdehnung des Bruchsackes als eine mechanische Unmöglichk
erscheint, dürfte vielleicht die Zurückführung eines solchen Befun
auf früher bestandene abnormer Weise persistent gebliebene embryo
Verhältnisse, wie dies durch meine Hypothese geschehen ist, auf allg
meinere Zustimmung rechnen können.

Erklärung der Abbildungen.

Figur 1.

1. Bruchsack.
2. Eingangsöffnung zum Bruchsack.
3. Colon transversum.
4. Flexura duodeno-jejunalis.
5. Austretende Dünndarmschlinge.
6. Nach aufwärts geschlagenes Omentum majus.

Figur 2.

1. Flexura duodeno-jejunalis.
2. Sichelförmiger Saum der Zugangsöffnung.
3. Duodeni pars horizontalis inferior.
4. Verlöthungsgrenze des Mesocolon mit dem Mesogastrium.
5. Magen.
6. Pankreas. Bauchspeicheldrüse.
7. Vena mesenterica superior.
8. Vena mesenterica inferior.
9. Art. mesenterica superior.
10. Art. mesenterica inferior.
11. Art. colica sinistra.
12. Art. colica sinistra secundaria.
13. Art. colica media.
14. Vena colica media.

x. Knickungsstelle des Colon transversum in das descendens.
y. Schräg gestellte Wurzellinie des Mesocolon.

Lippert & Co. (G. Pätz'sche Buchdr.), Naumburg a. S.

Fig. 1.

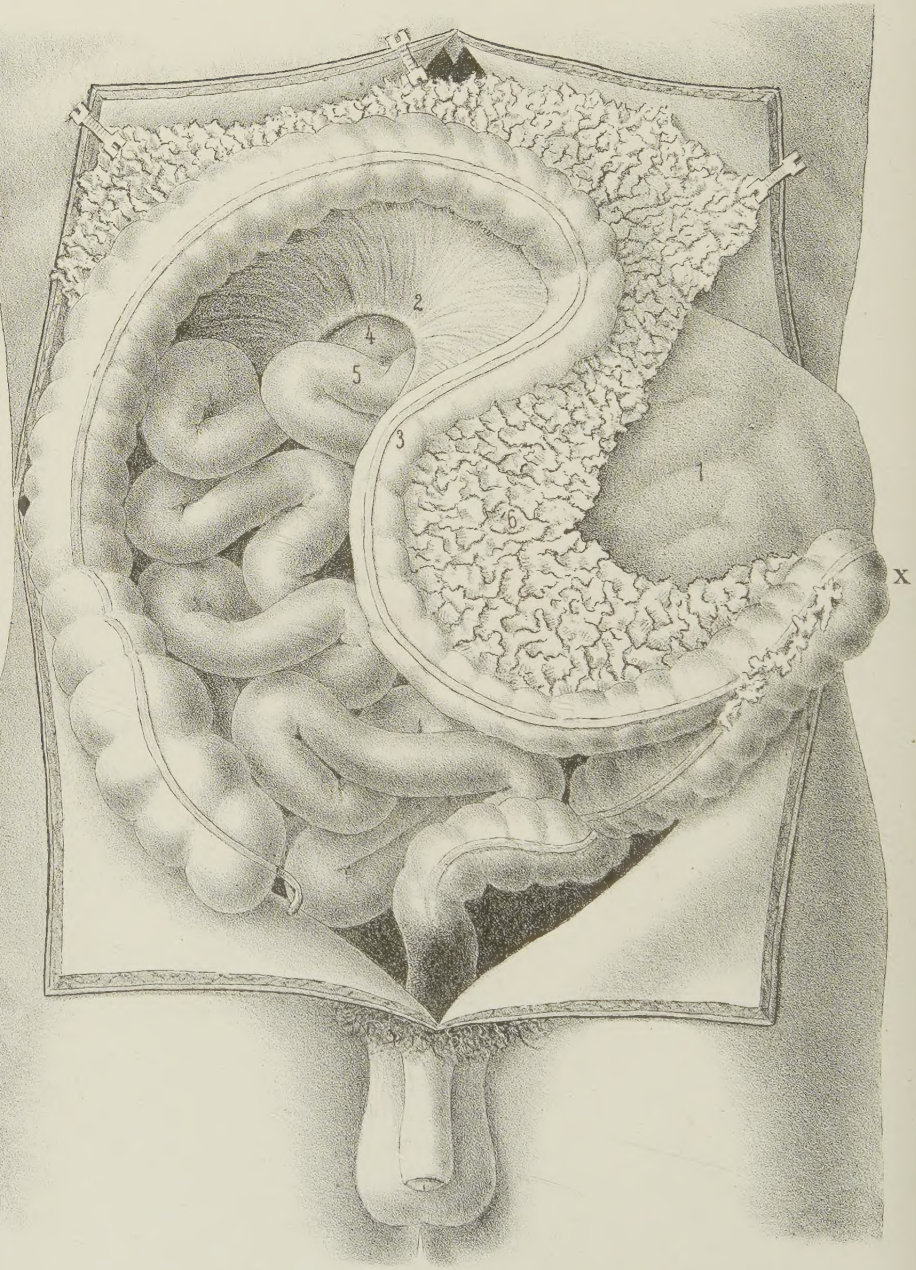

Fig. 2.

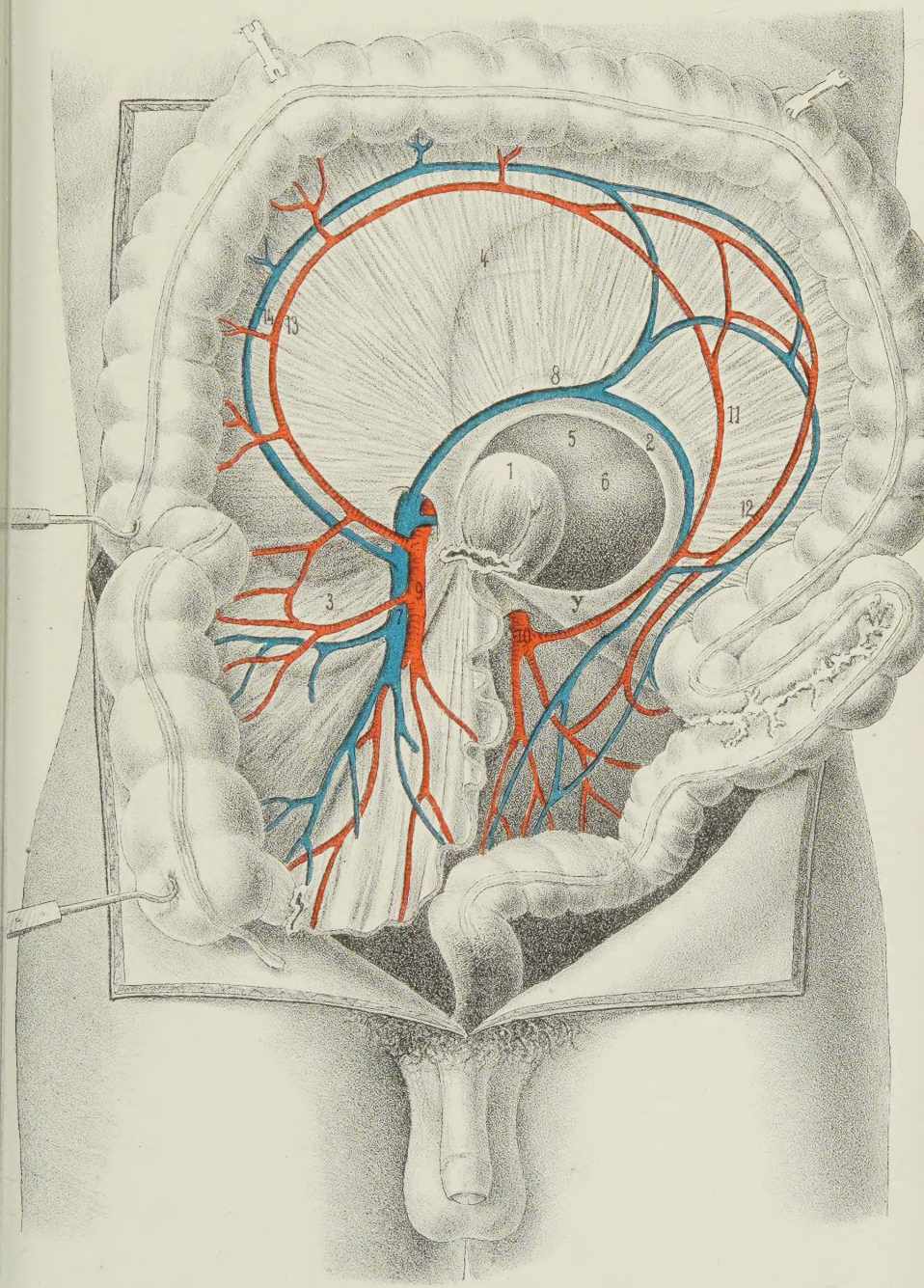

Lippert & Co. (G. Pätz'sche Buchdr.), Naumburg a S.